FACULTÉ DE MÉDECINE DE PARIS

Année 1895 — N° —

THÈSE

POUR

LE DOCTORAT EN MÉDECINE

Présentée et soutenue le Jeudi 27 Juin 1895, à 1 heure

PAR

Henri MALHERBE

Né à Nantes, le 28 décembre 1867

DU MYCOSIS FONGOÏDE

ET SPÉCIALEMENT

DES ÉRYTRODERMIES PRÉMYCOSIQUES

Président : M. DEBOVE, professeur.

Juges : M. JOFFROY, professeur. MM. MARIE et MÉNÉTRIER, agrégés.

Le candidat répondra aux questions qui lui seront faites sur les diverses parties de l'enseignement médical.

PARIS
IMPRIMERIE DE LA FACULTÉ DE MÉDECINE
HENRI JOUVE
15, Rue Racine, 15
1895

34

FACULTÉ DE MÉDECINE DE PARIS

Année 1895 — N° —

THÈSE

POUR

LE DOCTORAT EN MÉDECINE

Présentée et soutenue le Jeudi 27 Juin 1895, à 1 heure

PAR

Henri MALHERBE

Né à Nantes, le 28 décembre 1867

DU MYCOSIS FONGOÏDE

ET SPÉCIALEMENT

DES ÉRYTRODERMIES PRÉMYCOSIQUES

Président : M. DEBOVE, professeur.

Juges : M. JOFFROY, professeur. MM. MARIE et MÉNÉTRIER, agrégés.

Le candidat répondra aux questions qui lui seront faites sur les diverses parties de l'enseignement médical.

PARIS
IMPRIMERIE DE LA FACULTÉ DE MÉDECINE
HENRI JOUVE
15, Rue Racine, 15

1895

FACULTÉ DE MÉDECINE DE PARIS

Doyen ..... M.	BROUARDEL.
Professeurs	MM.
Anatomie	FARABEUF.
Physiologie	CH. RICHET.
Physique médicale	GARIEL.
Chimie organique et chimie minérale	GAUTIER.
Histoire naturelle médicale	BAILLON.
Pathologie et thérapeutique générales	BOUCHARD.
Pathologie médicale	DIEULAFOY. DEBOVE.
Pathologie chirurgicale	LANNELONGUE.
Anatomie pathologique	CORNIL.
Histologie	MATHIAS DUVAL.
Opérations et appareils	TERRIER.
Pharmacologie	POUCHET.
Thérapeutique et matière médicale	LANDOUZY.
Hygiène	PROUST.
Médecine légale	BROUARDEL.
Histoire de la médecine et de la chirurgie	LABOULBÈNE.
Pathologie expérimentale et comparée	STRAUS.
Clinique médicale	SEE (G.) POTAIN. JACCOUD. HAYEM.
Maladies des enfants	GRANCHER.
Clinique de pathologie mentale et des maladies de l'encéphale	JOFFROY.
Clinique des maladies cutanées et syphilitiques.	FOURNIER.
Clinique des maladies du système nerveux	RAYMOND.
Clinique chirurgicale	TILLAUX. BERGER DUPLAY. LE DENTU.
Clinique des maladies des voies urinaires	GUYON.
Clinique ophthalmologique	PANAS.
Clinique d'accouchement	TARNIER. PINARD.

Professeurs honoraires :

MM. SAPPEY, PAJOT, REGNAULD et VERNEUIL.

Agrégés en exercice

MM.	MM.	MM.
ALBARRAN.	GAUCHER.	NETTER.
ANDRÉ.	GILBERT.	POIRIER, chef des trav. anatomiques.
BALLET.	GLEY.	QUENU.
BAR.	HEIM.	RETTERER.
BRISSAUD.	JALAGUIER.	RICARD.
BRUN.	LEJARS.	ROGER.
CHANTEMESSE.	LETULLE.	SCHWARTZ.
CHARRIN.	MARFAN.	SEBILLEAU.
CHAUFFARD.	MARIE.	TUFFIER.
DEJERINE.	MAYGRIER.	VARNIER.
DELBET.	MENETRIER.	VILLEJEAN.
FAUCONNIER.	NELATON.	WEISS.

SECRÉTAIRE DE LA FACULTÉ : M. CH. PUPIN.

Par délibération, en date du 9 décembre 1798, l'Ecole a arrêté que les opinions émises dans les dissertations qui lui seront présentées doivent être considérées comme propres à leurs auteurs, et qu'elle n'entend leur donner aucune approbation ni improbation.

A MA MÈRE

Témoignage de piété filiale et de reconnaissance

A MON PÈRE (MON PREMIER MAITRE)

LE DOCTEUR MALHERBE

Professeur à l'Ecole de Médecine de Nautes

Médecin en chef des Hôpitaux

A MON FRÈRE

LE DOCTEUR ALBERT MALHERBE

Professeur à l'Ecole de Médecine de Nantes

Chirurgien des Hôpitaux

A MA SOEUR

MEIS ET AMICIS

A MON PRÉSIDENT DE THÈSE :

MONSIEUR LE DOCTEUR DEBOVE

Professeur à la Faculté de Médecine

INTRODUCTION

Sur le point de terminer nos études médicales, qu'il nous soit permis d'adresser un hommage de reconnaissance à tous ceux qui en ont aplani les difficultés.

Merci d'abord à notre père, le Dr Malherbe, il fut le premier et le plus constant de nos maîtres, il nous fit aimer la médecine comme il l'aimait lui-même.

Merci de leur enseignement si bienveillant à messieurs les professeurs de l'Ecole de Médecine de Nantes, à MM. les médecins et les chirurgiens des Hôpitaux, dont nous sommes heureux d'avoir été l'interne.

Que notre reconnaissance soit acquise à M. le Docteur Brocq pour la façon aimable et sympathique dont il nous a accueilli.

Nous prierons également M. le Dr Wickham d'agréer l'expression de notre gratitude pour les si curieuses observations que nous lui devons ; M. le Dr Leredde pour la libéralité avec laquelle il nous a ouvert son laboratoire.

Nous offrirons tout spécialement à notre éminent maître, le professeur Debove, un témoignage de respectueuse reconnaissance pour l'honneur qu'il nous fait en acceptant de présider cette thèse.

Il serait ingrat de notre part, de ne point adresser ici à notre frère, le Dr Albert Malherbe, dont l'aide nous fut si utile dans nos recherches histologiques, une pensée de sincère amitié et tous nos remerciements.

En terminant enfin, nous ne devons pas oublier notre collègue et cher camarade, Henri Lemeignen, qui nous a si obligeamment assisté dans la traduction des nombreux auteurs étrangers que nous avons dû consulter.

PREMIÈRE PARTIE

Préambule

Lorsque l'on poursuit avec quelque persévérance l'étude de la dermatologie, il est un fait dont l'esprit ne tarde pas à être frappé : c'est qu'au niveau des téguments, aussi bien et plus peut-être qu'en toute autre région du corps, un même état pathologique peut revêtir les apparences les plus variées et les plus différentes au premier abord.

Démontré déjà bien des fois pour les grandes dermatoses telles que l'eczéma et le psoriasis ; ce fait n'étonnera personne, mais en sera-t-il de même pour une maladie de la peau, relativement plus rare, le mycosis fongoïde ? Nous n'oserions l'affirmer.

Sans vouloir ici retracer un complet et long historique de cet état pathologique encore mal connu, nous dirons seulement que la médecine française doit en revendiquer la paternité. En 1835, Alibert le tire du chaos. Puis passant par des périodes qui ne nous arrêterons pas, il fut vraiment bien décrit par Bazin, en 1860.

Sorti des mains de cet auteur constitué de toutes

pièces au point de vue clinique, le mycosis fongoïde forma alors un type classique dont les observations se multiplièrent. En 1869, un nouveau et réel progrès fut fait avec la thèse de Gillot, qui apporta le contrôle de l'histologie en publiant un fait étudié dans le laboratoire de Ranvier.

Mais loin que cette dermatose restât toujours conforme au cadre que lui avait assigné le médecin de Saint-Louis, on découvrit bientôt dans son évolution les anomalies les plus bizarres.

C'était une production néoplasique d'emblée, sans phase prémycosique érythémateuse, ou bien si cette phase existait, elle pouvait elle-même présenter des anomalies. Alors avec les travaux et les observations de Besnier, Hallopeau, Tenneson, Brocq, Wickam, Darier, Leredde, commence la véritable étude des éruptions prémycosiques.

Ce sont ces dernières observations et ces notes un peu éparses dans la science, qu'il nous a paru intéressant de colliger en un seul faisceau, en y joignant les quelques cas qu'il nous a été donné d'observer.

Notre sujet comprendra deux parties : d'abord une étude clinique de mycosis fongoïde, portant principalement sur les érythrodermies prémycosiques ; en second lieu, une étude histologique sur cette maladie. Nous tâcherons ensuite de la séparer de quelques néoplasies avec lesquelles elle a été confondue par divers auteurs.

CHAPITRE PREMIER

Les Erythrodermies prémycosiques

Loin de rester confinée, ainsi que nous l'avons dit dans notre préambule, aux types eczématiformes et urticariens, qui furent les premiers connus, l'éruption prémycosique peut revêtir un aspect objectif absolument différent d'un malade à l'autre, et présenter dans chaque cas à l'observateur des caractères si nets et si tranchés en apparence, que l'on étiquetera la dermatose, d'un nom répondant à sa physionomie extérieure, sans se douter de ce que cache d'insolite cet érythème.

Les exemples de ce genre, sans être très nombreux, existent dans la science, et il en est de célèbres. Mais l'erreur où sont tombés les auteurs se conçoit aisément, si l'on songe que de prime abord, cliniquement, on ne pouvait élucider la question. Il fallait attendre la phase ultime, la période des tumeurs, pour pouvoir établir les comparaison avec le mycosis vulgaire. La preuve de ce fait est facile à fournir. Dans les observations personnelles que nous relatons, à côté d'un eczéma typique (obs. I) nous voyons un psariasis net (obs. II). D'autrefois au contraire l'éruption prémycosique sera constituée par une derma-

tose pityriasiforme (obs. III). L'on pourra aussi se trouver en présence d'un cas analogue à celui rapporté par le Dr Wickham et qui fait l'objet de notre 4e observation. Nous y voyons une érythrodermie bizarre, sans caractères déterminés, compliquée d'exfoliation, de purpura, de cachexie, capable d'égarer complètement le diagnostic, survenir tardivement en pleine poussée prémycosique, au milieu d'une période franchement eczématiforme semblable à celle décrite prr Bazin.

Ou bien ce sera un véritable lichen ruber qui chez certains sujets ouvrira la scène, comme chez le fameux malade de Vidal et Wickham, présenté par eux comme tel en 1889 à la Société de Dermatologie et qui en 1892, entrait dans le service du Dr Besnier comme mycosis bien caractérisé.

Enfin il n'est pas jusqu'aux apparence des fièvres éruptives que l'érythrodermie prémycosique ne puisse emprunter. Nous n'en voulons retenir ici que les deux belles observations citées par Hallopeau (1887) et Wickham (1894) où les téguments semblaient envahis par un érythème scarlatiniforme. L'identité est telle chez le malade de Wickham, que cet auteur écrit : « L'état érythrodermique scarlatiniforme se présente en toute sa beauté, au « point que sans la connaissance des faits antérieurs, il « serait impossible de rattacher ce cas au mycosis fongoïde. »

Il est donc évident que l'érythrodermie du début du mycosis pourra varier d'un sujet à un autre. Mais il faut

encore aller plus loin, croyons-nous, et dire que sur le même individu, elle pourra aussi être polymorphe. Il n'est point rare, en effet, si l'on étudie, avec quelqu'attention, le tégument d'un homme affecté de mycosis, de voir à côté d'un placard d'eczéma sec un autre point d'eczéma suintant. Au voisinage d'une simple tache érythémateuse, nous rencontrerons une véritable papule, quelquefois dure, infiltrée. C'est ainsi que nous voyons Wickham décrire auprès de grosses papules, des lésions circinées, annulaires, constituées par un bourrelet saillant, rouge, appréciable au doigt, sertissant un espace de peau, saine quelquefois, altérée le plus souvent, tant dans sa consistance que dans sa couleur. De même dans l'observation si intéressante de Brocq et Matton, l'élément éruptif manifeste ce polymorphisme dés son origine, car par places, ces auteurs remarquent qu'il naît sous formes de taches érythémateuses et plus loin, au contraire, sous forme de papules tendant à se réunir par confluence.

Nous ferons aussi remarquer que jusque dans sa répartition sur la peau, l'érythrodermie prémycosique peut affecter des dispositions spéciales. Ainsi, par exemple, sur les deux femmes qui font l'objet de nos deux premières observations, nous avons relevé des circinations très nettes, bordées par un cercle rouge plus ou moins infiltré, formé par des lésions confluentes ; au centre, au contraire, une peau le plus souvent saine. Ces circinations existaient un peu partout, sans paraître affecter de prédominance

pour telle ou telle région. A leur sujet, il est un point sur lequel il paraît intéressant d'attirer l'attention.

On observe quelquefois des plaques blanches, décolorées, nacrées, occupant des parties de la peau ou l'érythrodermie a rétrocédé. Ces plaques blanches faisant tache sur la peau plus colorée qui les environne, pourraient être confondues, à un examen superficiel, avec les éruptions circinées que nous venons de décrire. C'est un de ces vastes placards résultant de la rétrocession de l'érythrodermie que nous avons décrit au milieu de la grande plaque éruptive qui couvrait le ventre de notre seconde malade (Obs. II) et quand on la comparait avec les autres circinations que présentait cette femme, on saisissait aisément combien différait leur aspect.

Le plus souvent une fois établi, un érythème prémycosique évolue lentement et s'il rétrocède, ce n'est que par espaces limités, alors que de nouvelles lésions paraîssent sur d'autres points. Mais pourtant, contraste étrange avec ses allures ordinaires, dans le cas de mycosis de Brocq et Matton, la mobilité des lésions était un de leurs caractères distinctifs. Dans quelques semaines, quelques jours, elles évoluaient pour s'éteindre entièrement.

L'éruption prémycosique pourrait aussi se manifester tardivement, en pleine périodes des tumeurs ; ainsi que l'a noté le Dr Wickham, et cela avec des allures spéciales, nouvelles, ne répondant pas toujours au type primitif de l'éruption prémycosique. Dans le cas actuel en effet, il s'agissait d'une véritable éruption roséolique superficielle

(1) coïncidant avec la pleine activité de la plaque maîtresse couverte de tumeurs bourgeonnantes. (obs. VIII).

Mais ce ne point encore là toutes les particularités du mycosis fongoïde à la période prémycosique. Il faut encore savoir que des lésions des muqueuses peuvent exister simultanément.

Ce point ne nous a pas paru signalé fréquemment par les auteurs. Le Dr Wickham l'a relaté dans une très curieuse observation, (obs. IV.) où la maladie fut prise pour une dermatite exfoliatrice bizarre. Il s'agissait d'ulcérations gangrèneuses superficielles de la muqueuse buccale. M. Brocq a noté une altération de la langue caractérisée par une dépapillation accompagnée d'un piqueté leucoplasique. Enfin dans un cas que nous avons pu examiner dans le service du Docteur Tenneson, (2) (obs. XII) cas de mycosis banal comme éruption prémycosique, mais curieux par le degré de rétrocession qu'atteignit cet érythème, ainsi qu'on le verra dans l'histoire du malade ; nous avons relevé l'existence de lésions des muqueuses buccales et linguales, analogues à des plaques muqueuses syphilitiques, aujourd'hui aussi complètement effacées que l'érythème cutané.

L'éruption prémycosique peut être encore précédée et accompagnée d'éruptions bulleuses, simulant la dermatite

(1) Cette roséole ne paraît point en rapport avec l'injection d'un médicament ou de quelqu'autre substance.

(2) Que le Dr Tenneson veuille bien agréer nos remerciements, pour la libéralité avec laquelle il nous a ouvert son service.

herpéliforme, ainsi que vient de le signaler M. Hallopeau à la société de Dermotologie (20 avril 1895).

Malgré ces caractères tout spéciaux, les érythèmes prémycosiques nous semblent avoir des traits communs, qui ressortent aisément de la lecture des observations que nous avons réunies.

Résumons les rapidement. D'abord la généralisation s'y fait graduellement alors que l'éruption a débuté le plus habituellement par une plaque unique primitive, ou par quelques éléments diffus et discrets. Cette généralisation s'accompagne d'une modification profonde de la peau, qui est plissée, épaissie, rouge.

De plus l'érythème a une priorité marquée sur les tumeurs. Les cas où il leur est consécutif, ne sont qu'exceptions. La résistance au traitement est désespérante, quoique vous fassiez. et pourtant par moments, le mal semble rétrocéder de lui-même, mais pour reparaître un peu plus loin.

Enfin ajoutez à ce tableau quelques signes que l'on pourra qualifier de concomittants, tels que le prurit variable d'intensité, mais constant ; l'hypertrophie ganglionnaire susceptible de faire défaut, et vous aurez l'ensemble typique d'une érythrodermie prémycosique. Aussi est-ce avec raison que l'on a écrit :

« En présence d'une dermatose ambigüe, prurigi-
« neuse, se prolongeant, rebelle aux moyens de traitement
« ordinaires ; qu'elle revête la forme d'une érythrodermie
« vague, d'une psoriasis squameux, d'une urticaire

« rebelle d'un prurigo lichénoïde, ... etc. ; il faut agiter « la question d'un mycosis fongoïde possible. »

Besnier. — Dans l'étude des érythèmes prémycosiques un autre point mérite d'être signalé ; le plus souvent il y a abscence de passé pathologique héréditaire ou personnel chez les personnes atteintes de cette affection et surtout abscence presque absolue dans la famille ou dans l'entourage, de manifestations cutanées quelconques.

Les considérations que nous venons d'exposer sur l'histoire bien jeune encore, des éruptions prémycosiques, font surgir immédiatement cette question dans l'esprit. Pourquoi cette diversité d'allures, pour aboutir en somme à la même terminaison, aux mêmes lésions ? Pourquoi cette diversité d'aspects, alors que le microscope vient nous montrer toujours et quand même, dans les tissus, dès le début du mal, des modications identiques ? Répondre à cette question est encore chose délicate aujourd'hui. Il peu se faire que nous soyous ici, sans vouloir l'affirmer, en présence d'un fait analogue à ce qui se passe dans la syphilis. Là en effet l'expression de la maladie au niveau des téguments, pourra revêtir toutes les apparences connues de la dermatologie, sans que personne songe jamais à dire pour cela, que ce ne soit pas là de la syphilis.

Ailleurs, dans le domaine de la pathologie courante, ne trouvons-nous pas des exemples analogues, qui sont seulement un peu moins disparates. Existe-t-il deux typhiques absolument identiques, deux tuberculeux entièrement semblables ? Pourquoi alors s'étonnerait-on de

voir pareille chose dans une maladie telle que le mycosis fongoïde parce qu'elle est plus rare ? Ne serait-on pas en droit d'invoquer ici comme ailleurs, des influences de prédisposition, dues à l'hérédité de terrain, aux habitudes, aux susceptilités personnelles, qui pourraient imprimer à la dermatose un extérieur spécial.

Le rôle du système nerveux doit rentrer en ligne de compte dans un grand nombre de cas. Ce serait même par son excitabilité plus ou moins grande, qu'il faudrait expliquer les différences d'intensité dans le prurit. Chez deux malades observées par nous (Obs. I et X), l'excitation nerveuse était manifeste, or, on sait combien dans ces cas, la tendance à réagir contre le prurit, par des grattages, est vive chez les patients, et quelles altérations profondes ces traumatismes répétés produisent sur la peau, et combien ils modifient une éruption.

Aujourd'hui que nous possédons des faits suffisamment nombreux, relatifs aux variations d'allures des érythèmes prémycosiques, il nous parait indiqué, de rattacher ces variations à des influences banales, vulgaires, de milieu, de conditions d'existences, qui souvent, il faut bien le dire, modifient profondément les processus pathologiques et font passer le microbe au second plan, si tant est qu'il existe pour le mycosis.

Pour bien faire comprendre les types si variables d'éruptions prémycosiques que nous avons observés, il convient de les comparer à l'érythème prémycosique classique, si on peut parler ainsi. Ce type existe-t-il? Oui

ce type existe ; et la meilleure description que nous en possédions, est elle faite par Bazin dans son article du Dictionnaire Encyclopédique.

« La première manifestation cutanée, dit ce médecin, « se produit ordinairement sous forme de taches rosées « ou rouges, hyperhémiques, arrondies ou diversement « figurées, répandues en plus ou moins grand nombre « sur la face, le tronc et les membres. Ces taches ont des « dimensions variables : tantôt elles sont petites, isolées, « discrètes ; tantôt plus larges, plus nombreuses, elles se « réunissent par leurs bords et s'étendent sur de larges « espaces. Habituellement dépourvues de saillies, elles « peuvent devenir légèrement proéminentes à la manière « de papules ortiées. Aucune exfoliation ne se voit à leur « surface. Elles s'accompagnent de picotements, d'élan- « cements et surtout de démangeaisons très-vives. Leur « développement a lieu par poussées successives. La plu- « part d'entre elles n'ont d'abord qu'une existence assez « éphémère, mais d'autres taches ne tardent pas à appa- « raître, soit sur les mêmes points, soit sur d'autres points « jusqu'alors épargnés.

« L'éruption peut ainsi se prolonger pendant plusieurs « mois consécutifs sans modifications bien sensibles. Les « taches que je viens de décrire, offrent évidemment de « sensibles rapports avec celles de l'urticaire : aspect exté- « rieur, caractère fugace et mobile, démangeaison ; mais « à mesure que les poussées se succèdent, les éléments « éruptifs deviennent plus rouges, plus persistants, et

« l'analogie dont je parle, va s'affaiblissant de jour en « jour. Néanmoins, les caractères principaux sur lesquels « cette analogie se fonde, ne disparaissent jamais complè- « tement et nous les retrouverons sous une autre forme, « aux périodes ultérieures de l'éruption mycosique. Quoi « qu'il en soit, après un temps variable, après des inter- « valles de rémission plus ou moins marqués, suivis de « retours soudains, les taches deviennent comme je l'ai « dit, plus fixes, plus persistantes, d'une coloration plus « foncée, parfois ecchymotiques. En même temps le prurit « s'accroît en intensité. Alors souvent apparaissent, soit « sous l'influence du grattage, soit par le seul fait de « l'irritation de la peau portée au-delà d'un certain degré, « des éruptions secondaires papuleuses ou vésiculeuses, « dont la présence vient modifier momentanément l'as- « pect extérieur des taches primitives. Celles-ci peuvent « dans ces cas se recouvrir de squames fines pityriasi- « siformes, ou même de croûtes molles semblables à celles « de l'eczéma.

« Nous avons vu les taches congestives d'abord fu- « gaces, mobiles, *incertæ sedis*, se fixer peu à peu, devenir « plus tenaces, plus adhérentes, si je puis parler ainsi. Des « modifications plus profondes vont maintenant s'accom- « plir dans le tissu de la peau. Ces altérations nouvelles « ne sauraient du reste être considérées comme une con- « séquence, une suite des altérations qui précèdent ; car « elles peuvent se développer primitivement sur des par- « ties restées jusque-là indemnes, ou tout au moins reve-

« nues à leur état physiologique. Nous sommes donc bien « en présence d'un nouvel ordre de phénomènes. Voici « en quoi consiste cette dernière série de manifestations « tégumentaires. Au niveau même des taches congestives « ou dans leur intervalles la peau se gonfle, s'épaissit, en « prenant une consistance insolite. Elle est devenue plus « sèche, plus rude, légèrement saillante. Bientôt la lésion « se dessine plus nettement, et l'on constate la présence « de plaques d'abord peu étendues, bien circonscrites, « arrondies ou ovales, d'une coloration rouge sombre, « donnant au doigt une sensation de rudesse et d'aspérité ; « ces plaques sont le siège d'un prurit d'une grande inten- « sité, etc... Ce sont des plaques lichénoïdes, constituant « la seconde phase de l'évolution du mycosis ».

Telle est, d'aprés Bazin, que nous avons cru devoir citer in extenso, la physionomie extérieure d'un érythème prémycosique.

C'est en somme une dermatose voisine de l'eczéma ou de l'urticaire. C'est bien cette forme de début que nous trouvons décrite dans la majorité des observations de mycosis que nous avons compulsées et qui peuvent atteindre le nombre de cent environ.

Comparons maintenant les neuf cas que nous citons comme s'écartant de ce type vulgaire et nous verrons que la divergence porte uniquement sur la phase érythémateuse, sur la première période, en un mot. La seconde période, en effet, celle des plaques lichénoïdes et de l'infiltration cutanée, se retrouve toujours dans l'histoire de nos

malades ; nous dirons même qu'elle s'y présente avec des caractères très accentués et mérite une mention toutr spéciate. Ce fait a une grande importance pour le diagnostic. Cette lichénification, bien qu'on l'ait observé secondairement à d'autres dermatoses, pourra dans les cas anormaux, aider l'observateur et le mettre sur la voie de la vérité. Loin en effet de paraître fermé, le cercle des érythrodermies prémycosiques semble vouloir tous les jours s'enrichir de nouveaux types, l'on ne saurait donc trop se prémunir contre les difficultés que le praticien peut rencontrer dans l'étude de cette dermopathie.

Les neuf observations que nous citons comme curieuses quant à l'érythrodermie prémycosique, peuvent se répartir de la façon suivante :

Erythrodermie *eczématiforme* (s'écartant du type banal). 2 cas : Obs. I ; obs. IV.

Erythrodermie *scarlatiniforme*. 2 cas : Obs. V ; obs, VI.

Erythrodermie *lichénoïde* (Lichen Ruber). 1 cas : Obs. VII.

Erythrodermie *déviée du type primitif* (en pleine période des tumeurs. Roséole superficielle). 1 cas : Obs. VIII.

Erythrodermie *polymorphe* (évoluant rapidement). 1 cas : Obs. IX.

Erythrodermie *psoriasiforme*. 1 cas : Obs. II.

Erythrodermie *pityriasiforme*. 1 cas : Obs. III.

Ces neuf cas représentent nos observations personnelles d'érythrodermies prémycosiques anormales, ou bien

celles sur lesquelles nous avons pu avoir des détails inédits.

Le tableau suivant renferme un résumé de toutes les observations de mycosis, que nous avons pu trouver dans les auteurs ou les publications périodiques.

Nous nous sommes efforcées, autant qu'il nous a été possible, d'indiquer pour chaque observation, l'issue de la maladie et l'âge du malade.

Si l'on jette les yeux sur ce tableau, on remarquera que le mycosis paraît plus fréquent chez les hommes que chez les femmes ; et par ailleurs bien que sa plus grande fréquence soit vers l'âge moyen de la vie, il se manifeste pourtant chez l'enfant et chez l'adolescent : de plus on verra aussi que la terminaison fatale est la règle pour la majorité des cas.

Tableau résumé des cas de Mycosis vulgaires

Noms des Auteurs.	Sexe.	Age.	Durée.	Particuliarités.	Terminaison.
Bazin, 11 cas.	Hommes : 8. Femmes : 3.	âge mr sauf 1, 28 ans	13 à 18 ans		mort. sauf 1, guérison.
Hillairet.	Homme.				mort
Gillot. — Thèse 1869, 2e obser.	Homme.		5 ans.		mort
Tanturini, 5 cas (H. Margagny, 1877.	Hommes : 4. Femme : 1.	âge mûr.	»		» sauf 1 cas-mort.
Lorda. — In Thèse Gillot.	»	»	»		»
Landouzy.—Soc. biologie, 1871.	Enfant.	7 mois			
Debove. — Soc. anatom., 1872	Homme.			Pas de période prémycosique lichénoïde, excessive brièveté.	mort
Demange. — Ann. derm., 1874.					
Brachet. — Mém. de médec. et de chirurg. militaires, 1877.	Homme.	24 ans	17 mois		mort
Gamberine, 2 cas. — Giornale italiano delle malattie venere, etc., 1878 et 1881.					
Fabre. — Paris, 1884.	Homme.	âge mr	7 ans.		mort
Hillairet. — Bulletin académ. médic., 1880.					
Tommaso de Amicis, 2 cas. — Ann. derm. 1882, p. 452.	2 hommes.	66 et 54 ans			mort
Galliard. — Ann. derm., 1882.	Homme.	37 ans	9 sem.	Pas d'éruption prémycosique, tumeurs d'emblée.	mort

TABLEAU RÉSUMÉ DES CAS DE MYCOSIS VULGAIRES (*suite*).

Noms des Auteurs.	Sexe.	Age.	Durée.	Particuliarités.	Terminaison.
Lorenzo Monnino. — Giornale italiano, etc., 1882.					
Koebner, 2 cas. — Ann. derm., 1887, p. 289.	Homme.	61 ans	»	Sous l'action de l'As., il se produit une amélioration.	mort
	Femme.	60 ans	»		»
Valade.	Enfant.	»	»	Ce cas paraît un peu douteux.	»
Wirchow. — Die Krankheften Ynfyurülftn, 1874.	»	»	»		
Hans Hébra, 2 cas. — Arch. für derm., 1875.					
Geber. — Deutsch arch. für klinich. med., 1878.					
H. Port.	Homme.	36 ans		Sarcomatose multiple de la peau ?	mort
Wigglenworth.	Femme.	40 ans	»		mort
Adrien Charpy, 2 cas. — Ann. derm. de Doyon, 1872.				Dans l'un, il s'agit d'une femme dont la peau était couverte de tumeurs récidivant sans cesse.	»
Guibout. — Leçons cliniq. sur les maladies de la peau, 1876.					
Hardaway. — Arch. of. derm., 1880.					
Duhring. — Traité des malad. de la peau, 18 .					

TABLEAU RÉSUMÉ DES CAS DE MYCOSIS VULGAIRES (*suite*).

Noms des Auteurs.	Sexe.	Age.	Durée.	Particuliarités.	Terminaison.
Auspitz.	2 Femmes.	28 et 26 ans		Mort par affection pulmonaire intercurrente. Mort par fièvre puerpuérale.	
Ingelstedt. — Nordiskt méd. Arkiv, 1876.	Femme.	»	»	La malade est syphilitique.	mort ?
Desprès.	Femme.	44 ans		Cas très douteux.	
Tilden. — Boston méd., 1885.	Homme.	28 ans	»		mort
Malcoln Morris.	Homme.	45 ans			
Blanc.	Homme.	34 ans		Ce cas aurait été notablement amélioré par As.	mort de pneumonie intercurrente.
Reinhold Lederman, 2 cas.	Homme.	41 ans	?		morts
	Femme.	52 ans	?		
Henri Stéliwagon, 2 cas.	2 Hommes.	?	1 an ?	Le premier de ces cas est curieux par l'apparition de tumeurs dès la phase eczématiforme et par des poussées érysipèlatoïdes avant chaque nouvelle tumeur.	
Barbe.	Femme.	60 ans		Cas douteux.	»
Marienalli.	Homme.	14 ans			»
Mac Donnell.	Homme.	62 ans	»		
Dubreuilh.	Femme.	82 ans	30 ans		mort
Hillairet. — Ann. derm. et syphil., 1881, p. 103.	Homme.	43 ans		Erythrodermie banale, les tumeurs se développent sur les plaques éruptives.	mort

TABLEAU RÉSUMÉ DES CAS DE MYCOSIS VULGAIRES (*suite*).

Noms des Auteurs.	Sexe.	Age.	Durée.	Particuliarités.	Terminaison.
Manino. — Ann. derm., 1883.	Homme.	24 ans	longue		»
Brocqet Vidal, 5 cas. — France médicale, 1885.					»
Pio Foa. — Archives pour les sciences méd., vol. VIII, n° 6.	Homme.	39 ans	7 ans	Pas d'éruption prémycosique signalée.	mort
Bruchet. — Ann. derm. 1889.	Homme.	38 ans	»	Tumeurs d'emblé.	»
Hallopeau et Jeanselme.— Soc. de derm., 1891.	»	»	»	L'éruption prémycosique est polymorphe.	»
Barbe, de Paris.	Femme.	»	»		»
Marienalli.— Ann. derm., 1892.	Garçon.	»	14 ans		»
Mac Donnell.	Homme.	»	62 ans		»
Hallopeau. Soc. de derm., 1893.	Femme.	»	»		»
Hallopeau et Jeanselme.— Soc. derm., déc. 92 et avril 1893.	Homme.	»	40 ans	Mycosis à marche rapide.	»
Besnier. — Soc. derm. 1892.	Femme.	»	59 ans	Forme bénique.	»
Tenneson, Ann. derm. 93, p. 848	Femme.	»	»		»
Fox. Ann. derm., 1893, p. 776.	Femme.	»	28 ans		»
Dubreuilh. — Ann. de la polychinique de Bordeaux, 1893.	Femme.	»	82 ans	Période prémycosique de 30 ans.	mort
Donnell.— Journal of cutanion, 1894.	Homme.	»	62 ans		»
Lustgarten. — Soc. dermat. de New-York, 231e meeting régulier.	Homme.	»	49 ans		»

OBSERVATIONS

OBSERVATION I (Personnelle).

(Clinique du Dr Brocq)

Erythème prémycosique eczématiforme très confluent.

Antécédents personnels. — Mme M..., 32 ans, bien constituée originaire de la Charente. Cette femme, marié depuis 14 ans, a eu 7 enfants, dont deux seulement sont encore vivants ; les autres sont morts d'accidents ou de maladies ; actuellement, elle est enceinte de deux mois.

En décembre 1893, la malade a fait une fausse couche de six mois. Dans sa petite enfance et sa jeunesse, elle a toujours joui d'une bonne santé et ne se souvient pas d'avoir fait de maladies graves. D'apparence robuste, la malade est toutefois manisfestement nerveuse et surexcitable.

Antécédents héréditaires. — Son père est mort jeune, de mort violente ; sa mère aurait succombé à une tuberculose pulmonaire (?). Mme M.. est fille unique, et parmi ses autres parents, elle ne connaît personne ayant eu ou ayant du côté de la peau, des accidents analogues aux siens.

Début de la matadie. — La maladie actuelle remonte à 4 ans (1891). A ce moment, cette femme nourrissait un enfant quand

elle éprouva une vive contrariété, qui porta dans sa santé une profonde perturbation ; elle dût cesser d'allaiter, et à la même époque, elle vit se développer sur la face interne des cuisses, de vastes placards rouges très prurigineux. Une fois constitués ces placards érythémateux ne disparurent jamais complètement, ils subirent seulement des périodes d'augment et de décroissance. Ils alternèrent aussi avec des poussées furonculeuses (?) localisées surtout aux jambes et sur les quelles la malade s'explique assez mal ; on ne relève cependant pas de cicatrices bien nettes en rapports avec ces furoncles.

En décembre 1893, l'affection cutanée s'aggrava subitement les placards érithémateux, toujours très prurigineux s'étendirent sur les jambes, tandis qu'il en parut sur les bras, disséminés sans ordre et de faible étendue. En même temps, d'autres se manifestèrent sur la face antérieure et externe des avant-bras. La ceinture, l'abdomen, les fesses ne tardèrent pas être envahis de la même manière.

La figure, le dos, la partie antérieure du thorax ainsi que la face dorsale des mains, étaient les seules régions inctactes ; mais depuis 15 jours elles sont atteintes comme le reste du corps.

Etat actuel. 11 *Mars* 1895. — Lorsque l'on découvre la patiente, on voit une éruption généralisée, mais offrant quelques différences dans les caractères objectifs selon les régions. La peau est généralement épaissie, et offre une rougeur diffuse que remplace une teinte jaunâtre sous la pression du doigt. Les placards éruptifs très nombreux laissent seulement entre eux quelques espaces de peau saine, de forme et d'étendue variable. Le prurit est général, constant et provoque un grattage incessant.

Voici le détail de cette éruption :

Cuir chevelu. — Rougeur eczémateuse diffuse, avec desquamation pityriasique abondante, souplesse et consistance normale.

Les cheveux sont châtains foncés, assez abondants encore malgré leur chûte prononcée.

Front. — Rougeurs diffuses laissant entre elles de très petits espaces de peau saine, par places, on note quelques petites vésiculettes, enfin un état desquamatif pityriasique abondant ; suintement marqué, provoqué par l'excoriation de vésicules sous l'influence du grattage. Sur la tempe droite, se voit un placard d'un rouge intense, atteignant presque les dimensions d'une pièce de cinq francs, avec peau légèrement chagrinée, exagération des plis du derme, un peu d'épaississement et même desquamation pityriasique déjà citée.

C'est par ce placard que l'éruption aurait débuté à la face.

Tout autour des yeux, nous retrouvons les mêmes lésions avec les mêmes caractères, les sourcils sont très clairs semés.

Les paupières inférieures sont très épaissies et infiltrées, les plis normaux y sont fortement exagérés, les conjonctives sont enflammées, rouges, sur les joues existent, répandues sans ordre, et presque confluents, de petits placards rouges qui font légèrement saillie à la surface des téguments, et qui sont pour certains, couverts de petites vésicules.

Les espaces de peau qui les séparent ne sont pas absolumeùt sains, ils paraissent d'un rouge un peu jaunâtre et infiltrés.

Sur le menton. — Sur tout le pourtour de la bouche, l'éruption se présente avec les caractères que nous venons de décrire, mais les vésicules sont plus grosses, leur relief est plus appré-

ciable à la vue et au doigt ; partout la même desquamation par petites squames minces.

Bouche. — Rien à noter sur la muqueuse buccale ou linguale.

Oreille droite. — Sur la conque, même éruption que sur la face, de plus quelques ulcérations superficielles dûes au grattage. L'oreille, dans son ensemble est œdématiée, infiltrée, le conduit auditif est atteint aussi et se montre rouge, tuméfié, suintant, douloureux. Dans le pli nétro-auriculaire, la peau est rouge, suintante, douloureuse à la pression, mais lisse.

Oreille gauche. — Ici les lésions sont analogues à celles de l'oreille droite.

Cou. — L'affection semble passer de la face sur cette région sans transition marquée. Sur le côté gauche nous trouvons deux ou trois placards atteignant les dimensions d'une pièce de 50 centimes à 1 franc, à bords irréguliers, formés d'éléments vésiculeux, reposant sur une base indurée et érythémateuse ; à côté il y a des plaques plus petites, analogues aux précédentes, séparées par des espaces de peau saine. Dans cette région, nous notons à la partie antéro-latérale et inférieure, un groupe de 2 ou 3 papules enchassées dans le derme et surélevées au-dessus du niveau des téguments, un peu excoriées au sommet et couvertes de fines squames, elles constituent de véritables petites tumeurs. Enfin à la partie inférieure, immédiatement au-dessus de la clavicule, nous apercevons une infiltration diffuse œdémateuse de la peau, mesurant 4 à 5 centimètres de largeur sur 2 ou 3 de haut, et faisant manifestement saillie ; c'est une tumeur en voie de formation. A 2 travers de doigts de cette lésion, existe une autre petite tumeur ayant le volume d'un petit pois et excoriée à son sommet ; sur toute cette partie

latérale existe aussi la desquamation habituelle, et par places un léger suintement.

Sur la face antérieure, mêmes lésions plus disséminées, pas de tumeurs.

Sur le côté droit se retrouvent les mêmes lésions érythémateuses, dessinant pour ainsi dire les mailles d'un filet, laissant voir entre elles la peau saine, pas de tumeurs.

Nuque. — A la racine des cheveux la peau est rouge, violacée, épaissie, chagrinée, la desquamation se fait par écailles plus volumineuses que partout ailleurs. De là les lésions descendent vers la partie inférieure du cou en dessinant une sorte de mosaïque, avec des espaces de peau saine. Tout à fait à la région inférieure, apparaît une plaque plus grande, plus irrégulière, très rouge, sur laquelle existent des vésicules et une desquamation abondante ; avec exagération des plis du derme.

Tous les ganglions cervicaux, sus-claviculaires sont hypertrophiés.

Tronc. — Dans la région interscapulaire supérieure, l'éruption est diffuse et offre toujours les caractères déjà cités. Sur l'omoplate droite il y a de grands placards atteignant les dimensions d'une pièce de cinq francs, mais irréguliers de forme, vésiculeux, suintants, desquamants. Ils laissent entre eux des espaces de peau saine, dont le plus grand atteint les dimensions d'une pièce de 50 centimes. Au niveau du plus inférieur de ces placards, il y a une petite tumeur aussi grosse qu'un pois.

Sur la ligne médiane du dos, suivant la colonne vertébrale, se trouvent de grands placards éruptifs presque aussi large que la paume de la main, ils ont l'aspect d'eczémas sec, la peau épaissie, rugueuse, sillonnée de lignes en tous sens, semble lichénifiée. Ces lésions sont séparées de celles qui sont sur

l'épaule gauche, par une longue bandelette de peau saine ayant deux travers de doigts de large et descendant obliquement vers la partie inféro latérale du thorax, mesurant en longueur 10 à 15 centimètres.

Sur l'épaule gauche, les lésions sont diffuses, les plaques érythémateuses de moindre étendue, mais toujours avec les mêmes caractères. Descendant ensuite vers les reins et les parties latérales de l'abdomen, les lésions sont disséminées sans affecter d'ordre bien précis. Elles sont toujours formées de petits éléments éruptifs vésiculeux, desquamants sur une peau rugueuse et épaissie. Nous relevons, à gauche, au niveau d'une des dernières côtes, à quatre travers de doigts de la colonne vertébrale, une petite tumeur formée par une papule de la grandeur d'une pièce de 1 fr. Il y en a une autre plus petite dans la gouttière costo-vertébrale droite et à la hauteur de la région lombaire moyenne.

Ici les espaces de peau saine sont plus condidérables.

Sur les flancs. — La desquamation est bien plus accusée que partout ailleurs, la peau plus épaisse, plus rugueuse, mais la rougeur est plus diffuse et n'est plus constituée par des placards éruptifs aussi nettement délimités que sur le reste du corps.

Sur le devant de la poitrine, les lésions sont diffuses, les placards éruptifs sont petits et partent des vésicules. A gauche, au dessous de la clavicule, nous voyons groupées deux ou trois infiltrations faisant tumeurs analogues à celles que nous avons dejà citées.

Aisselles. — Dans l'aisselle droite, peu de lésion, la chûte des poils est complète, les ganglions sont hypertrophiés et la peau présente un aspect chagriné.

Dans l'aisselle gauche, au contraire, nous trouvons un

grand placard érythémateux, s'étendant du sein à la région postérieure du tronc, il est séparé de ceux qui existent en cette dernière région, et que nous avons déjà décrits, par une partie de peau saine, ayant les dimensions d'une pièce de 2 fr. Tout en haut, nous voyons ce placard s'étendre sous forme d'une bande érythémateuse à peau épaissie et occupant assez exactement le pli de flexion du bras. En bas, au contraire, il se confond insensiblement avec les rougeurs diffuses des flancs. Sur la partie postérieure de cette aisselle, on voit trois petites tumeurs superposées, dont la plus inférieure, la plus grosse, atteint le volume d'une noisette.

Seins. — Ils sont peu volumineux, la peau du mamelon est très modifiée, elle est épaisse, rugueuse, infiltrée, les plis sont fortement exagérés. Sous le sein gauche, on relève des lésions érythémateuses, dessinant une vaste circination, laissant au centre une étendue notable de peau saine.

Sur le ventre. — Peu de placards éruptifs, mais peau très épaissie, très rugueuse, coloration rouge bistrée qui nous avons signalée sur les flancs, desquamation abondante, nombreuses vergetures. A droite, il y a une plaque de peau saine, de forme ovalaire, mesurant quatre travers de doigts en son plus grand diamètre, limitée par un cercle érythémateux intense très desquamant.

Membres inférieurs.— Sur les membres inférieurs, l'éruption est tellement confluente, généralisée, qu'il faut renoncer à en décrire le détail. Ce qui frappe surtout l'observateur, ce sont quelques espaces de peau saine bien rares, qui font tache sur l'ensemble de l'éruption.

Aines. — Dans le pli des aines, il existe de gros paquets ganglionnaires.

Organes génitaux. — Tout autour des organes génitaux, la peau est épaissie, infiltrée, les poils du pubis sont tombés.

Cuisses. — Sur les deux cuisses, la peau paraît plus épaissie, plus rugueuse que partout ailleurs. Sa coloration est d'un rouge bistre, un peu violacée par places, la lichénification y apparaît nettement, le prurit incessant provoque de la part de la malade, un grattage énergique dont on voit les traces. Les endroits sains sont : à la partie inféro-interne de la cuisse gauche, très près du genou, deux petites plaques de la grandeur d'une pièce de 5 fr., limitées par un cercle franchement erythémateux qui contratse avec la coloration pâle des plaques. Il existe une autre plaque analogue sur la rotule du même côté. Au niveau de la fesse, la peau redevient saine dans une étendue supérieure à celle de la paume de la main. Là existe la plus grosse des tumeurs, reposant sur une base saine, elle a le volume d'une petite noix et porte quelques croûtelles au sommet. Sur la cuisse droite, on trouve en haut, et à la face interne, une étendue de peau absolument saine de la dimension de la paume de la main.

Jambes. — Les lésions passent insensiblement de la cuisse sur la jambe. Ici toutefois, la peau ne paraît pas si infiltrée ni si épaissie que sur les cuisses. Au niveau des chevilles, les lésions s'arrêtent : il semble que la maladie ait épuisé son intensité avant d'arriver au pied. Cependant sur la face dorsale du pied droit, il y a quelques petits placards éruptifs, puis sur la face plantaire du pied gauche, sur le bord interne du talon, une lésion analogue à un placard d'eczéma sec, mesurant 3 à 4 centimètres d'étendue.

Ongles. — Sains, un peu fragiles peut-être.

Membres supérieurs. — *Sur le bras gauche*, à la face

externe et en haut, l'éruption est formée de placards qui dessinent une lésion circinée irrégulière, faisant saillie au-dessus des téguments. En-dessous, il y a une cicatrice dûe à un vésicatoire.

En descendant vers le coude, les éléments éruptifs sont plus disséminés, mais toujours très irrités par un grattage continuel. Sur la face postérieure ces éléments ont des caractères qui les rapprochent de l'eczéma sec, la rougeur est moins vive, la peau est d'une sécheresse manifeste, sur cette même face et à la partie supérieure, se montre une plaque de peau saine entourée d'un cercle érythémateux, grande comme une pièce de 2 fr. et sur cette pièce 790 petits groupes de vésicules. La face interne est plutôt saine. exagération des plis du derme.

Avant-bras gauche. — Sur la face postéro-externe, nous voyons une plaque de peau saine, ayant une forme de médaillon, entourée d'une auréole érythémateuse, sur cette plaque se voient des poils follets. Tout autour sont groupés des lésions lichénoïdes sur lesquelles on relève des traces de grattage. Ces lésions descendent presque sur la face dorsale du poignet et de la main. Là il y a en effet un vaste placard eczématisé, rugueux, épaissi, sillonné de raies en hachures et rappelant assez bien l'aspect des névrodermites circonscrites. Tout autour de cette plaque maîtresse, existent à la partie inférieure de petits placards isolés analogues.

Sur la face dorsale des doigts rien.

Ongles. — Sains, usés par le grattage.

A la paume de la main existe une petite induration mycosique ulcérée, suppurante. D'une façon générale la peau de cette face polmaire est sèche, rugueuse, plissée.

Bras droit. — Sur la face antéro-externe lésions disséminées. A la région moyenne nous relevons un placard érythéma-

teux de forme irrégulière eczémateux. Plus bas vers le coude nous découvrons, porté un peu vers la face postéro-externe, un bourrelet décrivant un 1/2 cercle, faisant relief au-dessus du niveau de la peau et excarié à son sommet.

En-dessous *sur l'avant-bras*, sur la même face, nous retrouvons les mêmes lésions eczémateuses diffuses: sur la face interne, elles sont plus confluentes vers la région supérieure. On voit au niveau du pli de flexion un espace de peau saine ayant la grandeur d'une pièce de 5 fr., entouré d'une auréole érythémateuse. En-dessous, il y a deux petites plaques infiltrées, dures qui sont recouvertes de squames abondantes.

Sur la face dorsale de la main, nous retrouvons un placard analogue en tout à celui que nous avons décrit sur la face dorsale de la main gauche, mais d'étendue un peu moindre.

La face palmaire présente le même aspect général que celle de la main droite.

Les ongles ne sont pas altérés.

Les urines examinées le 5 Avril 1895 sont normales.

Un examen du sang pratiqué à cette même époque, montre qu'il existe un rapport normal entre les globules blancs et les gobules rouges.

Le *traitement* prescrit consiste en antiprurigineux intus et extus. Exemple acide phénique en pommade et sirop phéniqué à l'intérienr. Contre les tumeurs on emploi une pommade à l'acide pyrogallique 1/10e qui les fait notablement régresser. En outre régime tonique et reconstituants.

Le 28 mai nous avons revu cette malade, l'évolution clinique vient confirmer le diagnostic et actuellement cette femme est en pleine phase de tumeurs mycosiques.

OBSERVATION II (personnelle)

(Clinique du docteur Brocy)

Eruption prémycosique anormale (psoriosiforme)

Marie C..., 53 ans, domestique, se présente le 25 mars à la consultation du docteur Brocy, pour une dermatose à peu près généralisée et datant de longtemps. En interrogeant la malade, voici ce que nous apprend son histoire :

Antécédents héréditaires. — Son père et sa mère sont morts de vieillesse, s'étant toujours bien portés. Elle a 6 frères et sœurs qui vivent tous en bonne santé.

Antécédents personnels. — La malade elle-même, pendant toute son enfance et sa jeunesse, a joui d'une bonne santé et actuellement encore, son état général est satisfaisant. Elle n'a jamais eu d'enfants, ses règles ont toujours été régulières, elles ont cessé vers 45 ans. Il n'existe chez Mlle C..., aucun trouble digestif, il y a peut-être un peu de susceptibilité nerveuse depuis quelque temps. Elle a toujours mené une vie réguliére, n'a jamais souffert, bien qu'elle ait traversé le siège de Paris.

L'origine de la maladie pour laquelle Marie C... vient consulter, remonte à l'année 1872. Sur la paroi antérieure de l'abdomen, à trois ou quatre travers de doigts de l'ombilic, on voit se développer une plaque rouge, mesurant les dimensions d'une pièce de 2 fr. ; bientôt cette plaque se mit à desquamer finement par petites écailles blanches et à démanger vivement par instant. Une fois établi, ce placard ne disparut jamais.

Au bout d'assez peu de temps, il se manifesta sur les jambes, quelques lésions analogues à celle que nous venons de décrire sur le ventre. Ce ne fut que trois ou quatre ans après ces premiers placards, que les cuisses et les bras furent envahis. Au début, les placards étaient toujours petits, séparés, et s'élargissaient par les bords, quelques-uns arrivaient à se confondre.

A partir de ce moment, la lésion s'étendit un peu partout et la malade ne se souvient guère de l'ordre d'apparition des lésions.

Le traitement a pour ainsi dire toujours été nul, sauf il y a 4 ans, où elle essaya de se soigner avec des applications d'huile de cade, qu'elle dût bientôt cesser à cause de l'odeur désagréable du médicament. L'éruption a toujours présenté les mêmes caractères qu'aujourd'hui, depuis deux ans, elle est devenue un peu plus confluente.

Etat actuel. — Cuir chevelu. — Il est normal, net, sans desquamation pityriasique, ni rougeur, les cheveux blonds plutôt ardents, sont abondants et ne tombent pas.

Face. — Sur le front et les joues, s'étendant presque symétriquement, on voit de l'acnée couperose, acnée télangiectasique, datant de la jeunesse de la malade. Sur les joues et sur le menton, existent en outre d'autres lésions, constituées par des plaques rouges irrégulières, ne disparaissant pas complètement par la pression, et d'étendue variant de la grandeur d'une pièce de 50 centimes à 1 franc. La plus grande existe sur la joue gauche et a une desquamation nettement pityriasique. La malade présente en plus un degré marqué d'éphidrose au visage, se manifestant à la moindre émotion. Les oreilles sont rouges, sans caractère particulier. Le conduit auditif est normal.

Rien à noter du côté des yeux.

Les lèvres, la muqueuse buccale, la langue, sont saines.

Dans la région *cervicale*, surtout sur les faces latérales et antérieures, nous retrouvons les mêmes placards que nous avons signalés sur la face, avec leur desquamation en fines écailles. Ils dessinent des figures irrégulières, laissant entre elles des espaces de peau saine, d'étendue variable, là, la peau a sa souplesse normale et ne présente pas d'exagération de ses plis.

Sur la région cervicale postérieure, il y a de semblables lésions, qui se distinguent des autres par une infiltration plus prononcée. Au niveau de tous ces placards éruptifs, en tendant et en déprimant fortement les téguments, on les voit pâlir et présenter un petit piqueté rougeâtre.

Il n'y a pas de ganglions perceptibles.

Thorax. — Sur le devant de la poitrine nous découvrons des taches érythémateuses pendrynamantes, pareilles à celles que nous venons de décrire.

Sur les seins qui sont gros, volumineux et tombants, l'éruption affecte la disposition suivante, elle forme de longues traînées rouges, constituées par des placards éruptifs de grandeur variable et très rapprochés qui vont se perdre sur les côtés de l'organe, et en partie sur sa face inférieure. Sur la face antérieure au contraire, existe une large plaque de peau saine, normale d'aspect et de consistance, et limitée par le bord érythémateux circiné que lui forme la lésion.

Cette disposition est à peu près identique sur les deux seins. Ici la desquamation se fait par des écailles plus larges que sur les parties que nous avons précédemment étudiées ; et le caractère objectif des lésions est assez nettement psoriasiforme.

Si l'on soulève les seins, on trouve dans cette région une

peau absolument saine et souple, pas de suintement, pas de rougeur, pas même l'intertrigo qui s'observe, en ces points si fréquemment chez les femmes un peu grasses, comme c'est le cas de notre malade.

Sur le côté gauche du thorax, on rencontre des plaques dépassant un peu la dimension d'une pièce de 1 fr., bien arrondies et séparées les unes des autres, desquamantes, d'apparence psoriasique et esquissant un vaste 1/2 cercle s'étendant sur tout le bord postérieur de l'aisselle, pour remonter jusque sur l'épaule correspondante. Dans tout le creux de l'aisselle, la peau est saine, et les poils existent tels qu'ils ont toujours été.

Sur le côté droit de la cage thoracique, il existe aussi des lésions analogues aux précédentes, et l'on trouve la même intégrité du creux axillaire.

Les ganglions de ces régions ne sont pas hypertrophiés.

Sur le dos peu de lésions, sauf à la partie supérieure de la région interscapulaire, où se voient de très petits éléments peut-être plus pityriasiques que psoriasiques. Mais on y découvre une petite tuméfaction grosse comme un petit pois, de couleur rouge cuivré, elle est formée par une infiltration de la peau pénétrant un peu dans sa profondeur, comme on peut s'en convaincre en la saisissant entre deux doigts.

Abdomen. — Sur le ventre, point où a débuté l'éruption, se montre un vaste placard étendu presque symétriquement de chaque côté de la ligne médiane, irrégulier dans sa forme ; il commence au niveau de la ceinture pour se perdre sur les flancs par un bord net le plus souvent ; mais un peu frangé par places, et s'arrêtant aux plis de l'aîne de chaque côté, comme limite inférieure. Sa coloration est d'un rouge vineux intense, ne disparaissant pas par la pression, il est couvert de vastes écailles

plus grands que celles que nous avions vus jusqu'ici, blanchâtres assez adhérentes qui donnent au ventre un aspect craquelé et fendillé tout spécial, rappelant bien les vastes placards psoriasiformes.

Tranchant fortement sur cette vaste lésion rouge, un placard de forme ovalaire ayant les dimensions de 7 centimètres environ en son plus grand diamètre, sur 4 à 5 centimètres dans son autre diamètre, où la peau est blanche, comme nacrée ; représente, au dire de la malade, le point où l'affection se serait manifestée pour la première fois ; et qui serait maintenant guéri. La bordure de cette plaque formée par la vaste nappe érythémateuse que nous venons de décrire est très visible et nette.

Flancs. — Sur le flanc droit et sur la région lombaire correspondante, existent deux grands placards irréguliers psoriasiformes.

Sur le flanc gauche nous en notons une autre analogue.

Membres inférieurs. — L'éruption en ces régions devient plus intense, plus confluente.

D'une façon générale, la peau semble épaissie avec exagération des plis du derme. Il y a là une rougeur diffuse, que la pression fait pâlir.

Sur la fesse gauche se voit un vaste placard érythémateux, très desquamant, laissant disséminés sans ordre, quelques petits îlots de peau saine.

Sur la fesse droite nous retrouvons un pareil état, mais les lésions sont ici discrètes.

Cuisse gauche. — Sur la face externe l'éruption s'étend en laissant subsister des espaces de peau normale auxquels elle fait presque toujours une bordure érythémateuse ; ici existe comme

sur les autres points du tégument, la même desquamation en squames blanches et sèches.

Sur la face interne les plaques éruptives sont moins nombreuses mais plus grandes, leurs contours sont plus nets, objectivement elles ont toujours les mêmes apparences.

Jambe. — La jambe est affectée sur presque toute son étendue, mais sur la face interne, en haut, nous voyons un vaste placard sur lequel la desquamation se fait par de très grandes lamelles épidermiques, la coloration est un peu plus violacée et plus pâle qu'à la cuisse. Les chevilles, la face dorsale du pied sont également affectées.

La plante du pied est indemne.

Les ongles présentent des rayures longitudinales nombreuses. Enfin le membre dans toute son étendue est variqueux, pas d'œdème.

Cuisse droite. — Sur le côté externe de cette cuisse, les plaques malades ont une disposition qui forme une grande circination, on y retrouve tous les caractères que nous avons déjà indiqués sur les autres.

Sur la face interne de cette cuisse, comme sur celle de la cuisse gauche, les lésions sont beaucoup plus discrètes. Sur la jambe, les chevilles et le dos du pied correspondant nous voyons une analogie marquée au point de vue objectif entre les lésions et celles qui se montrent sur le membre gauche ; la distribution seule varie.

La face plantaire est également saine.

Ici l'ongle du gros orteil est épaissi et strié en travers, les autres ongles offrent aussi cette striation sans épaississement. Notons encore un état variqueux prononcé.

Enfin des deux côtés, il est possible de sentir dans les aines

quelques rares ganglions, de plus il existe en ces points de l'intertrigo dû au frottement du ventre sur les cuisses.

Pas de lésions au pubis, pas d'alopécie.

Membres inférieurs. — Bras gauche. — Sur la face antérieure du bras, existe une plaque grande comme une pièce de 5 francs, très rouge, très prurigineuse, sur laquelle se voient des lésions de grattage. — Sur l'avant-bras, les éléments éruptifs sont plus petits et disséminés un peu partout.

La main est entièrement saine.

Sur le bras droit les lésions sont diffuses.

Sur l'avant bras correspondant elles semblent prédominantes et plus intenses sur la face externe, là nous trouvons l'un au-dessus de l'autre deux grands placards psoriasiques. La main est également absolument saine.

Enfin d'une façon générale la peau est desquamante et sèche à peu près partout.

Comme traitement, on s'adresse à l'huile de cade qui parait avoir une action heureuse.

OBSERVATION III (inédite)

(Communiquée par le Dr Brocq)

Erythème prémycosique pityriosiforme.

Alice M..., 20 ans, rentière. 4 avril 1882.

Voici le résumé succint des lésions que M. Brocq a vues chez cette malade, lorsqu'elle s'est présentée à lui.

Crâne. — Sur le cuir chevelu existe un pityriasis très accentué, Les cheveux sont noirs, pas très touffus.

Bras droit. — A la main, à la face dorsale, et dans les espaces interdigitaux, surtout entre l'annulaire et le petit doigt, plaques rouges de la grandeur d'une pièce de 50 cent. à leur niveau, la peau est un peu épaissie et couverte d'une desquamation furfuracée fine.

Sur la face interne de la main droite, et sur celle de l'avant-bras droit. nous voyons également des plaques rouges, à peau un peu épaissie par comparaison avec la peau saine voisine et portant quelques légères squames pityriasiques.

Tout autour du poignet et de la partie inférieure du bras, la même lésion existe.

Sur l'avant-bras cette lésion est très peu accentuée, il n'y a qu'un léger état rugueux de la peau avec rougeur peu intense, presque imperceptible et quelques petites squames pityriasiques.

Sur la face externe du bras et de l'avant-bras, on aperçoit des plaques anciennes, légèrement rouges, plutôt un peu pigmentées et brunes avec xérodermie, n'offrant pas à véritablement parler un aspect pityriasique et se détachant sur les parties voisines moins colorées. On dirait que la maladie ayant parcourue le bras est venue s'éteindre autour des poignets encore rouges et malades.

Par la pression la rougeur disparait, mais laisse une certaine pigmentation ; au poignet, au contraire, la rougeur disparait entièrement par la pression.

Il y a encore en activité sur le bras quelques plaques.

Bras gauche. — Sur ce bras les plaques sont plus étendues, très rouges, légère xérodermie, peut-être un peu pityriasique ; ayant un aspect d'eczéma ; elles sont d'un rouge plus vif ou rosé-

que celle du côté opposé et portant des petites squames blanches microscopiques.

Dos. — Sur la partie latérale droite, vers la naissance du bras, on relève des plaques assez larges, rosées, pityriasiques.

Cou. — Sur la partie latérale droite du cou se montre une plaque assez grande et d'aspect franchement pityriasique.

Cuisses. — 1° Droite. Elle porte des plaques anciennes rouges et rugueuses..

2° Gauche. Un peu moins prise que la précédente.

Le *traitement* institué, par M. Brocq, fut des onctions à l'huile de cade continuées pendant 1 mois 1/2.

La suite de cette observation est consignée dans une courte note que nous devons à l'obligeance du Dr Jacquet, médecin des hôpitaux.

C'est dans le service de M. Ducastel qu'il suppléait, qu'il observe Alice M... en état de rougeur diffuse, presque généralisée, avec infiltration légère. En outre il existe aussi en quelques points du tronc et et des membres quelques petites tumeurs (la plus grosse de la dimension d'une noix environ) suintantes et un peu douloureuses. Ces tumeurs ont eu une période d'augment, et en quelques jours elles se sont affaissées à vue d'œil, au point de disparaître entièrement, sans que l'on soit en droit d'attribuer ce résultat à la thérapeutique.

OBSERVATION IV (1re partie)

Extraite des annales de Dermatologie et de Syphiligraphie 1894
Dr Wickham.

Erythrodermie exfoliante généralisée de nature incertaine, dermotite exfoliatrice secondaire probable ; cachexie avec purpura, gangrène superficielle de la peau et des muqueuses.

Le nommé Sch..., âgé de (?) est entré il y a 3 jours dans le service de Monsieur le professeur Fournier (3 mars 84).

Il y séjourne jusqu'au moment de sa mort survenue le 6 avril à 7 heures du soir.

Son état a toujours été en s'aggravant progressivement.

A l'époque de l'entrée, voici ce que l'on observait : une érythrodermie généralisée et diffuse ; mais d'intensité très variable suivant les points observés. Seuls une vingtaine de petits espaces de peau saine au côté droit du cou et près de l'épaule droite. La coloration varie du jaune brunâtre, au brun foncé, au rouge et au violet purpurique ; elle n'est point rouge uniforme.

La peau parait avoir son épaisseur normale sur un grand nombre de points. Peut-être est-elle un peu plus fine et légèrement atrophiée au niveau des doigts. Sur les membres principalement aux bras et sur quelques points du tronc ; elle est nettement épaissie, formant en ces régions de petites tuméfactions dont les contours s'éteignent insensiblement dans les tissus

voisins. Ces tumeurs sont par places confluentes et de la dimension d'une pièce de 1 franc. Toutes ces lésions paraissent diffuses à un premier examen et ce n'est que peu à peu que l'on parvient à les dissocier.

La desquamation existe partout mais elle est peu abondante et fine si on la considère en son ensemble.

Mais aux points où la peau est épaissie, aux faces plantaires et palmaires, aux coups de pieds elle est beaucoup plus épaisse et a une tendance à se faire par lambeaux.

La peau est sèche dans son ensemble, on observe un suintement léger sur une dizaine de ces points épaissis de la peau dont nous avons parlé : de même le scrotum est un peu excorié.

Les ongles sont décollés vers leur extrémité libre, ils n'offrent que fort peu de striations ; les poils se sont un peu raréfiés.

Il existe un prurit constant léger, avec paroxysmes marqués, surtout pendant la nuit.

Le malade éprouve parfois aussi des sensations de froid.

La cachexie est intense très prononcée.

Il y a de l'œdème des membres inférieurs.

Fièvre vesperale 38° 4 à 38° 7 environ.

La face est le siège autour du nez, des yeux, de la bouche, de surfaces d'ulcérations. Par places, on constate au centre des ulcérations des lambeaux de sphacèle. Ce sont des gangrènes superficielles qui ont évolué depuis 1 mois. Toutes ces surfaces étaient recouvertes de pus et de croûtes impétigineuses quand le malade est entré dans le service. Les muqueuses labiales, buccales, linguale, palatine sont le siège de surfaces saignantes recouvertes de membranes blanches adhérentes.

L'haleine est fétide et il s'écoule de la bouche un liquide ichoreux.

On reconnait à un examen attentif que la coloration de la peau dûe à l'inflammation, l'érythrodermie, se double d'une éruption de purpura, ce qui modifie beaucoup son aspect général. Par places même, le purpura parait seul en cause. Ainsi la peau du crâne du front, quelques lambeaux de la face non ulcérés, sont nettement violets, purpuriques ; et au milieu des surfaces unies violacées se détachent de petits points presque noirs. Au cou à droite même éruption purpurique. Celle-ci d'ailleurs se retrouve à un degré variable dans tous les points du corps. Aux poignets, aux doigts, on découvre nettement des taches purpuriques au milieu de la rougeur de la peau.

Ces faits sont l'expression d'une cachexie intense.

Les viscères n'offrent pas de lésions bien manifestes, il existe un point douloureux au côté droit, dans la région hépatique et les bases pulmonaires ont un peu de congestion passive.

Les ganglions sont partout engorgés.

L'ensemble de ces divers signes, érythrodermie, desquamation généralisée avec fièvre, cachexie, gangrène, état grave permettrait de songer soit au pityriasis rubra grave, (type Hébra) soit à l'un quelconque des types voisins que l'on peut classer dans un groupe « pityriasis-rubra », types constituants en quelque sorte, la série morbide du pityriasis rubra et qui ont été désignés sous des noms divers, tels que : dermatite exfoliatrice généralisée primitive subaigüe, dermatite exfoliatrice chronique etc...

On est en droit de penser aussi aux grandes éruptions eczématiformes, prémycosiques, à caractères pernicieux. Il ne peut s'agir, d'après l'enquête, d'éruption médicamenteuse ou de pemphigus foliacé.

Jusqu'à nouvel ordre, certaines considérations tirées : 1° de l'évolution morbide antérieure, 2° de certains caractères même

de l'éruption, éloignent de la série des pityriasis rubra, et nous font songer à une dermatite exfoliatrice terminale, secondaire, à un eczéma avec cachexie intense.

Evolution morbide antérieure. — Récit du malade. — Le malade a été atteint de lésions semblables, de 1877 à 1884. En 1877, éruption pour la première fois de petites taches rouges desquamantes sur les bras et les jambes. Ces taches étaient couvertes de vésicules suintantes qui se couvraient de croûtes ; plus tard, après la chûte des croûtes, elles restaient sèches et étaient le siège d'une fine desquamation. Quelques plaques disparaissaient alors que d'autres faisaient leur apparition. Jusqu'en 1879, ces taches ne dépassèrent pas le diamètre d'une pièce de 1 fr. ; puis elles augmentèrent peu à peu de nombre, d'étendue, et envahirent le tronc.

Rien à la face ; le malade appliquait de la vaseline blanche et prenait des bains d'amidon.

Jusqu'en janvier 1883, les lésions s'accrurent insensiblement. A cette époque les plaques rouges suintantes bien que très nombreuses, était séparées nettement par des points nombreux de peau saine, et le malade continuait de travailler. Brusquement sans application préalable de substances irritantes, sans cause appréciable, l'éruption prit une grande intensité et en 8 jours, la peau entière, y compris celle de la face, était rouge enflammée et couverte de squames. Dès lors il n'y eut plus de suintement, et le malade prétend que son éruption ressemblait en tous points à son éruption actuelle, moins les lésions buccales. Il y avait de la fièvre, un mauvais état général et de la suppuration de la face.

Le malade entre en 1883 dans le service de M. Fournier, où le diagnostic porté fut celui de « dermatite exfoliatrice. » Vers

le 4e mois du traitement (oxyde de zinc, bains d'amidon, arsenic), les squames diminuèrent et vers le 8e mois, le malade quitta le service guéri, ne présentant plus qu'une coloration foncée de la peau. Pendant son séjour hospitalier, il eut un abcès de l'index droit suivi de chute de l'ongle. Un an après cette coloration brunâtre de la peau avait disparu.

A la fin de l'année 1884 la guérison était absolue, elle dura 6 ans jusqu'à la fin de 1890. C'est alors que les lésions reparurent identiques à celles de 1877 et d'aspect et d'évolution. En 1893 extension au tronc. En janvier 1894 extension brusque en 8 jours sur tout le corps, en plus il y a des lésions buccales.

Cette histoire montre : 1° une récidive après 6 ans de parfaite santé ; 2° une guérison absolue à la suite de lésions intenses analogues aux lésions actuelles ; 3° une période prodromique (préérythrodermique généralisée) de six ans lors de la première poussée, de 4 ans lors de la seconde ; 4° une extension lente et progressive; 5° des éléments éruptifs dont la description rappelle assez bien l'eczéma.

Ce sont là des éléments de diagnostic de valeur. Ceux tirés des caractères mêmes des lésions actuelles viennent appuyer encore l'opinion que nous avons émise.

1° On ne peut dire que tous les points de la peau soient malades, nous avons effectivement signalé au côté droit du cou toute une série de petits points de peau saine.

2° La desquamation bien que très fine ne l'est pas toujours, il se détache de vrais lambeaux.

3° La sécheresse n'est pas absolue, il y a quelques excoriations avec suintement.

4° Sur les bras et les jambes, les points tuméfiés, épaissis.

sont plus nettement exfoliants. C'est à leur niveau qu'existent les excoriations persistantes.

5° La fièvre est peu accentuée, et c'est la gangrène buccale qui peut l'expliquer.

6° Les ongles sont peu endommagés et les poils indemnes. Toutes ces considérations nous ont permis de conclure à la dermatite exfoliante généralisée consécutive à un eczéma, lésion décrite par Bazin sous le nom d'herpétide secondaire maligne.

Discussion. — Brocq. — Il me paraît difficile d'admettre d'emblée dans ce cas le diagnostic de dermatite exfoliatrice ; je vois ici un état mamelonné de la peau au lieu de la nappe rouge diffuse ordinaire, la desquamation caractéristique est également absente. Enfin le taux de l'urée est normal, alors qu'il est fort abaissé dans les dermatites exfoliantes.

Wickham. — En effet les caractères objectifs ne sont pas asbolument ceux de la dermatite exfoliatrice secondaire, ce qui explique notre hésitation et si nous avons accepté ce diagnostic, c'est autant par élimination des autres groupes morbides que par suite des renseignements fournis par l'évolution morbide antérieure ; et d'ailleurs l'éruption purpurique qui intervient dans la coloration produite par la dermite, semble jusqu'à un certain point pouvoir expliquer l'aspect particulier que présente la dermatite exfoliatrice chez ce malade.

Analyse des urines par M. Cathelineau :

Urée	21
Acide urique	1.75
Chlorure	4.62
Ac. Ph	2.75

Sucre	» »»
Albumine	0.62
Pigments biliaires	» »»
Urobiline	traces
Indican	traces
Peptone	» »»

L'urine est acide, floconneuse, trouble, sa densité est de de 1029.

2e Partie.

(Inédite, due à l'obligeance du Dr Wickham.)

Les lésions ont conservé sur la plus grande partie du corps leur même aspect. Il s'est toujours agi d'un fond érythrodermique plus ou moins purpurique et d'une desquamation très fine. Le prurit a paru plutôt s'atténuer, les ulcérations buccales ont aussi diminué. Les ulcérations superficielles de la face se sont aussi en partie cicatrisées. Mais dans la partie supérieure du bras droit, là où il est signalé des mamelonnements dans la 1re partie de l'observation, on constate l'exagération de ces mamelonnements, qui ont fini par faire de véritables petites tumeurs ; et qui seules déjà eussent permis d'arriver au vrai diagnostic.

Au devant de l'oreille, il s'est développé à droite et assez rapidement, une ulcération à base épaissie, ayant bientôt des dimensions plus grandes que celles d'une pièce de 1 fr. et lorsqu'on saisit cette ulcération entre les doigts, on se rend compte que l'on a affaire à une tumeur ulcérée.

L'ulcération elle-même est tomenteuse, légerement mamelonnée. Tout-à-fait à la fin de l'existence du malade plusieurs

tumeurs analogues se développèrent rapidement au niveau du bras gauche.

Les ganglions sont très volumineux.

Le 7 Avril, 4 jours avant la mort, on compte les globules du sang et on trouve :

Globules rouges.....	2.640.000
Globules blancs.....	14.600

La proportion est donc de 1/180.

Réflexions. — Si l'on se reporte à la 1re partie de l'observation, on voit qu'une fois le diagnostic posé (Mycosis fongoïde) ; on se trouve en présence d'un certain nombre de faits qui se marient bien avec l'idée de cette maladie. La 1re période ayant débuté comme la 2me, du reste, par des éléments prurigineux, suintants, eczématiformes, en petits placards confluents, le prurit intense dans ces deux périodes maladives, la guérison absolue pendant 6 ans, guérison survenue, soit sans cause, soit par le traitement arsenical, sont bien là des faits favorables au mycosis fongoïde. Quelques uns des éléments actuels pourraient aussi éveiller les soupçons dans ce sens, tels sont les placards mamelonnés, irréguliers, épaissis, du bras droit. La seule raison plaidant contre le mycosis, c'est qu'il ne parait pas avoir été décrit de période prémycosique analogue.

Le fait curieux ici est que nous ayons pu prendre une éruption prémycosique pour une éruption exfoliatrice type Bazin.

C'est une observation unique, présentant la succession des faits suivants : période prémycosique initiale d'abord eczématiforme analogue à celle décrite par Bazin ; mais chose curieuse et inédite, poussée érythrodermique généralisée avec desquamation fine intense, dans une période plus avancée, mais encore prémycosique. Enfin les ulcérations superficielles sur les mu-

queuses et la face accompagnées de gangrène superficielle ne paraissent pas avoir été jamais signalées et sont évidemment de nature mycosique. Ce n'est en somme qu'à la fin de l'existence que se sont développées les véritables tumeurs, à une époque où le malade était déjà terrassé depuis plusieurs mois par la fièvre et la cachexie.

Quand on se reporte à la première partie, il semble que le principe suivant ressort nettement de l'histoire entière : chaque fois qu'on se trouve en présence d'une éruption bizarre d'allures, prurigineuse, étendue, ne répondant pas à des types décrits, il faut songer à la possibilité d'un mycosis fongoïde. C'est d'ailleurs ce qui nous a guidé lorsque dans l'énumération des diagnostics possibles lors de la présentation du malade à la Société de dermatologie, nous émettions l'opinion de mycosis fongoïde probable ?

Cet exemple nous montre encore une nouvelle variété d'éruption prémycosique.

Autopsie faite le 7 avril. — 27 heures après la mort, par le Dr Darier.

Le sujet est robuste, un peu amaigri.

Il présente une éruption brun violacé de la peau, avec desquamation en petites lamelles, absolument généralisée, sauf sur quelques macules cicatricielles blanches dans la zone du plexus cervical droit.

La paume des mains et la plante des pieds sont recouvertes de squames sur une peau rouge avec ecchymoses. Alopécie sénile du crâne, mais pas de chute des cheveux récente, ni des poils des diverses régions du corps.

Les ongles ont tous à leur racine, sur une étendue de 5 à 7 millimètres, une consistance molle comme celle de la couche cornée.

Celui de l'index est tombé.

On note aux pieds les mêmes lésions.

Œdème malléolaire léger.

Cavité abdominale. — Le foie déborde de deux travers de doigts les fausses côtes. Pas de liquide dans le péritoine, ni d'adhérences.

Il existe de petites taches pigmentaires ardoisées sur le péritoine pariétal et sur le gros intestin : notamment sur le cœcum.

Rate. — Très grosse, friable, avec traces d'ecchymoses anciennes à la surface. Poids 715 grammes.

Reins. — 1° *Gauche* : mou, petit, un peu d'adhérence corticale. L'épaisseur de la substance corticale est moindre que la normale (5 à 6 millimètres). Congestion intense. Dépression cicatricielle de la surface.

2° *Droit* : Etat analogue.

En détachant le rein droit on remarque des adhérences fixant l'angle du colon, le diaphragme dans une même masse scléreuse.

Vésicule biliaire. — En incisant dans cette masse scléreuse, on tombe sur un foyer purulent limité en bas et en avant par l'angle du colon, en arrière et en bas par le lobe droit du foie et en haut par la vésicule remplie de calculs et de pus ; en dedans délimité par le duodénum. Cette cavité renferme du pus verdâtre, mêlé de calculs biliaires.

La vésicule s'ouvre par 2 ulcérations dans ce foyer purulent : l'une du volume d'une pièce de 0,20 c., l'autre d'une pièce de 50 c. ; ulcérations à bords mousses, amincis, de forme bien circulaire.

Le colon et le duodénum ouverts, ne présentent aucune

ulcération correspondant à ce foyer, et en sont séparés par des tissus ayant une épaisseur de 2 à 3 millimètres.

Foie. — Poids 3 kilogrammes.

Sa coloration est peau de chamois, sa forme est normale, sa consistance plutôt molle et un peu friable, mais les bords sont bien aigus et tranchants. Le foie ne s'affaisse pas sur la table.

La réaction avec une solution iodo-iodurée ne donne rien, (pas de dégénérescence amyloïde).

Capsules surrénales, vessie, testicules. — Rien à noter.

Ganglions pré-lombaires. — Sont rouges et tuméfiés.

Ganglions iliaques et inguinaux. — Très gros, sont durs au toucher, ils ne renferment pas de foyers caséeux. Il en est de même des ganglions des autres régions. Dans l'aisselle droite, l'un a le volume d'une noix, il existe une chaîne très nette le long du grand pectoral. Dans l'aisselle gauche, ils sont plus volumineux encore, l'un a le volume d'une pêche.

Cavité thoracique. — Pas de fragilité anormale des côtes.

A gauche, on voit 500 grammes environ de liquide louche, avec quelques fausses membranes fibreuses.

A droite, adhérences fibreuses sur la paroi costale, et surtout au niveau du diaphragme.

Péricarde : il renferme 30 grammes de liquide séreux. Il n'y a pas de pigmentation ou d'ecchymose sur la plèvre ou le péricarde.

Cœur. — Poids : 400 gr.

Surcharge graisseuse.

Volume normal.

Caillots fibrineux dans les oreillettes.

Pas de lésions d'orifices.

Aorte athéromateuse portant des plaques gélatineuses, graisseuses et des foyers d'athérome ouverts, ulcérés.

Myocarde normal.

Poumons. — 1° *gauche* : Le lobe inférieur est lourd, dense, ne crépite pas. Un fragment plongé dans l'eau, va au fond du vase. La coloration est gris verdâtre. Au raclage, il s'écoule du pus en abondance, le tissu est friable, granuleux (pneumonie suppurée).

Le lobe supérieur présente un peu d'œdème dans les parties postérieures.

Les ganglions du hile sont anthracosiques, non tuméfiés.

Les bronches incisées sont rouges, mais pas dilatées ou obstruées.

2° *droit* : Compris dans une coque de membranes fibreuses, il est très œdématié, n'a pas de lobules hépatisés. A la base, on rencontre de l'atélectasie et de la carnification.

1° *Diagnostic clinique.* — Erythrodermie et mycosis fongoïde ; pneumonie gauche.

2° *Diagnostic anatomo-pathologique.* — Infiltration lymphoïde de la peau, avec épaississement plus marqué au niveau des deux bras.

Kératose unguéale.

Polyadénite généralisée.

Pleuro-pneumonie avec hépatisation grise.

Péri-cholécystite calculeuse.

Foie anémique et gros.

Pas de tumeurs lymphadéniques internes.

OBSERVATION V (résumée)

Extraite du Bulletin de la Société de Dermatologie. 1887 (Hallopeau)

Lymphodermie scarlatiniforme, début probable de mycosis fongoïde atypique

Le malade, d'abord connu à l'étranger, est pris pour un cas de lichen ruber.

M. Hallopeau en fait un cas de lichen miliaire scarlatiniforme. Le doute existe malgré une biopsie. — Le début de la maladie remonte à 1886. Dans les antécédents du malade, il n'y a rien de particulier. L'aspect des téguments rappelle la scarlatine. Il existe un vif prurit. Sur la face dorsale des poignets et des mains, sur celles des pieds, l'éruption prend la forme de taches érythémateuses paraissant faire une légère saillie.

Sur le gland, l'éruption est la même, taches en saillie.

La peau semble légèrement épaissie ; les ongles offrent des saillies et des dépressions transversales.

On note une desquamation furfuracée peu accusée. Rien du côté des muqueuses et des viscères.

Au mois de juin 1887, paraît un zona occupant la partie antéro-interne de la cuisse droite et la région lombofessière correspondante. Les vésicules sans doute à cause du terrain, laissent des cicatrices. Le grattage provoque les lésions suivantes : vésicules, bulles, ecchymoses. Enfin, le 7 juin, on voit se produire sur la face interne, des cuisses droite et gauche,

des plaques indurées, saillantes. Il s'en produit d'analogues en divers autres points du corps.

Sur des coupes microscopiques de la peau, voici ce que décrit le docteur Wickham :

« Le derme est surtout malade, le corps papillaire est séparé du derme par un tissu de nouvelle formation. C'est un tissu réticulé, adénoïde ; le chorion sous-jacent est normal. La couche papillaire est très modifiée ; les papilles ont disparu, et à leur place, il y a une zone scléreuse, au milieu, il y a un riche réseau de capillaires dilatés. Dans l'épiderme, les cellules de malpighi sont saines ; mais entre elles, il y a, infiltrées, des cellules migratrices.

Ce serait donc là une éruption prémycosique atypique.

OBSERVATION VI

(Extraite des Annales de dermatologie 1894, Dr Wickham)

Erythème scarlatiniforme prémycosique

Homme de 57 ans, couvreur (Dev... Michel). La peau est rouge dans toute son étendue, sauf dans un espace atteignant les dimensions d'une pièce de 5 fr. au-dessus de chaque rotule. La rougeur varie selon les régions ; ainsi elle est très foncée, tirant sur le violet, sur la région dorsale et la région lombaire, elle est nettement scarlatiniforme à la face, aux autres points du thorax et aux membres. Beaucoup plus pâle aux jambes, son intensité varie aussi suivant les moments, ainsi elle est beaucoup plus intense après une longue station debout. La

pression des doigts marque la peau de traînées blanches, la peau est lisse. D'une manière générale, les plis de la peau sont légèrement accusés et les orifices glandulaires aussi. Comme éléments surélevés, il n'y a que de petites papules planes, qui semblent être des verrues planes et qui sont groupées au cou et à la partie supérieure du thorax.

Peau sèche en général, desquamation à peu près nulle. Au toucher la peau offre une consistance spéciale. Elle est partout infiltrée, épaissie, elle est aussi plissée, et paraît trop large pour les parties qu'elle recouvre. Les ongles sont lisses, pas de striations, ils sont violacés. Le système pilaire paraît normal, légère alopécie du cuir chevelu.

Les signes subjectifs consistent en un prurit à paroxysmes quelquefois violents, que le malade calme en se frottant avec la pulpe des doigts ; puis en douleurs violentes au moindre traumatisme de la peau.

Enfin il a des picotements au niveau des paupières.

Ces divers signes s'accentuent le matin au sortir du lit, et le soir, ils provoquent souvent l'insomnie.

Les régions inguinales sont bosselées, la palpation dénote en ces points une accumulation de ganglions hypertrophiés et indolents. Même hypertrophie dans les aisselles, dans la région cervicale et sus-claviculaire.

L'état érythrodermique se présente en toute sa beauté, au point que sans la connaissance des faits antérieurs, il serait impossible de rattacher ce cas au mycosis fongoïde.

Quatre petites papules de la grosseur d'un pois, à bords mal limités, siègent l'une sur le scrotum et les autres sur le bras. Une dizaine de toutes petites surfaces décolorées, semblent être autant de petites dépressions correspondantes comme nous nous

en sommes assurés dans la suite, à des points de régression. D'ailleurs ces deux variétés d'éléments ont disparu dans la suite, pour se reproduire en d'autres points.

L'état général est bon, mais vu l'épaississement de la peau, il est difficile de se rendre compte de l'état du foie et de la rate. Le cœur est sain.

Avant l'entrée du malade. — L'éruption a débuté il y a dix-huit mois, par des plaques rouges prurigineuses, d'abord éphéméres, puis peu à peu plus stables, reparaissant chaque fois plus étendues et plus nombreuses. Elles ont débuté à la ceinture, au mollet, à la face interne des cuisses et paraissent avoir présenté toujours les mêmes caractères que maintenant. Il n'y a jamais eu d'autres éruptions, pas de suintement, pas de vésiculation, que des taches roses. C'est seulement depuis deux mois que l'éruption s'est généralisée et a pris ses caractères actuels.

Depuis l'entrée du malade. — Œdème des membres inférieurs qui n'a fait qu'augmenter, et auquel s'est joint de l'œdème du scrotum et de la paroi abdominale. Au commencement de l'année 1894, symptômes cardiaques, dyspnée, il ne paraît pas y avoir de lésions d'orifices. Dédoublement de chaque temps qui varie de netteté. Pouls plein vibrant, parfois extrêmement lent. Peut-être y a-t-il par engorgement ganglionnaire, compression du pneumogastrique, qui provoque ces accidents.

Du côté de la peau, quelques modifications. Au pli de l'aine, aux flancs, il s'est fait par macération des surfaces suintantes. Le grattage en quelques points a causé des excoriations eczématiformes. L'état général s'est considérablement aggravé depuis l'apparition de l'œdème et des phénomenes cardiaques.

Nous devons au Dr Darier l'examen histologique suivant :

Note histologique donnée par le Docteur Darier (*Inédite*). — Le 3 janvier, M. Darier excise sur le flanc gauche, un morceau de peau comprenant toute l'épaisseur des téguments.

La pièce a été divisée en trois morceaux, fixés respectivement : Le premier par l'alcool au 1/3.

Le second par la liqueur de Flemming.

Le troisième par l'acide osmique à $\frac{1}{100}$.

Le second fragment a été coupé après inclusion dans la paraffine. — *Méthode de Philippson.*

D'après l'examen des coupes provenant de ces divers fragments, on constate les lésions suivantes :

A un faible grossissement, on voit une infiltration très dense d'éléments ronds dans la partie supérieure du derme. Cette infiltration se retrouve dans les parties sous-jacentes du derme sous forme de tractus accompagnant les vaisseaux, les follicules pileux, les glandes sudoripares. Les papilles sont longues, larges et hautes.

Cette couche infiltrée mesure en épaisseur 1/4 de la totalité du derme.

L'épiderme présente des lésions passives, en ce sens qu'il est aminci et envoie dans la couche infiltrée des bourgeons interpapillaires longs, grêles et assez espacés. A un plus fort grossissement et en procédant de haut en bas, on remarque dans les différentes couches, les lésions suivantes :

La couche cornée est peu modifiée, colorée en noir par l'acide osmique, elle présente un léger degré de clivage. La couche granuleuse existe avec des cellules riches en éléidine.

Les cellules du corps muqueux peu épais, ne semblent pas altérées, mais entre elles; on trouve de nombreuses cellules migratrices.

La lésion la plus importante de cette couche consiste en la présence sur un grand nombre de points, de petites cavités renfermant des cellules lymphoïdes au nombre de 3 à 4 ou même 25 et plus sur une coupe (1).

Dans les bourgeons interpapillaires les cellules malpighiennes sont assez tassées et comprimées latéralement. La karyokinèse dans cette couche malpighienne paraît un peu plus active que normalement.

Au dessous de l'épiderme, on trouve par places et immédiatement le tissu riche en cellules précédemment signalé ; en quelques points cependant l'épiderme est séparé de ce tissu par une couche de tissu conjonctif grêle, renfermant d'énormes capillaires dilatés. Les parois de ces capillaires ont une épaisseur notable, mais sans caractères hyalins bien nets. La couche riche en cellules est composée à première vue exclusivement de cellules rondes polygonales par pression réciproque, à gros noyaux vivement colorables ronds ou ovalaires et à protoplasma peu abondant. Un examen plus attentif montre entre ces éléments des cellules fusiformes, étoilées le plus souvent semblant s'anastamoser les unes avec les autres.

Sur les coupes durcies dans le liquide de Flemming, incluses à la paraffine et fortement colorées à l'hématoxyline avant le montage dans le baume, on constate avec tous les grossissements dépassant *150 D*; un réseau serré de filaments très grêles dans les mailles duquel les cellules sont placées. On constate facilement que les fibrilles de ce réseau prennent un point d'appui sur les capillaires nombreux qui existent dans ce tissu.

(1) Il s'agit là des abcès intra-épidermique, que le Docteur Darier a signalé le premier en 1889 sur le cas de M. Hallopeau. — Erythrodermie scarlatiniforme.

Sur la pièce traitée par l'alcool au 1/3 (gomme et alcool), il a été possible de faire agir le pinceau et d'isoler de petites portions de ce réseau. *Il s'agit donc de tissu conjonctif réticulé* (Ranvier), tissu adénoïde de His ; comme celui des ganglions et du véritable *lymphadémone*. Parmi les éléments cellulaires de ce tissu adénoïde, un certain nombre sont en karyokinèse. Il m'a toujours paru qu'il s'agissait de cellules ramifiées, appliquées sur les mailles du réseau (cellules endothéliales).

La limite du tissu adénoïde du côté du derme est franche et nette, sauf des prolongements sous forme de colonnes qui pénètrent dans le chorion et accompagnent les vaisseaux, les follicules pileux et les glandes sudoripares, ainsi que nous l'avons dit plus haut.

Excepté au niveau de ces colonnes qui le pénètrent, le tissu du chorion est formé de tissu fibreux dense, avec fibres élastiques normales.

Les cellules fixes du tissu conjonctif sont à peine plus nombreuses que normalement et ne montrent pas traces d'irritation ou de multiplication.

Les follicules pileux rencontrés dans la peau, les glandes sudoripares, sauf le fait d'être entourés par du tissu adénoïde, ne présentent pas d'altérations.

Résumé. — Peu de lésion en l'épiderme, sauf quelques abcès intra-épidermiques. Dans le derme, une couche de tissu néo-formé, occupant son quart supérieur et ayant absolument la structure du tissu adénoïde. Cette couche est très riche en vaisseaux et par places séparée de l'épiderme par une bande conjonctive, où les capillaires sont énormément dilatés. Ces lésions expliquent l'épaississement et la teinte rouge des téguments.

OBSERVATION VII

(Extraite du Bulletin de la Société de dermatologie, 1892, Dr Besnier).

Eruption prémycosique. — Lichen ruber.

Le malade en question est arrivé à la 5e année de la maladie. Les altérations cutanées sont universelles, très intenses, très étendues ; bien que la période végétante ne date chez lui que de cinq mois.

Cette rapidité du processus ascendant de la tumeur, est un des meilleurs signes, elle n'a pas été assez remarquée.

Après une période ambigüe prémycosique de cinq années, le bourgeonnement a commencé subitement, sans cause connue, au commencement d'octobre 1891. Et en même temps que se développent des tumeurs confluentes et cohérentes, survient une érythrodermie généralisée avec épaississement du derme, véritable lymphoérythrodermite, dont la couleur mate, la desquamation spéciale, sont caractéristiques. Dans l'état actuel, la polymorphie de la dermatose est extrême, indépendamment de la variété de tumeurs variant depuis le nodus molluscoide simple, à peine ulcéré dans son centre, jusqu'aux vastes fougus végétants ulcéreux, complètement dénudés. Indépendamment de l'érythrodermie, on retrouve partout un processus ulcéreux, suintant, eczématoïde, et dans plusieurs points, il faut avulser les croûtes pour retrouver sous elles le derme élevé, mamelonné, végétant. Sur tous les points du corps, là où il n'y a pas

de lésions apparentes, cette exsudativité eczématoïde, fétide se produit.

Aux mains, où la face dorsale est intacte, la face palmaire est en état de kératolyse scarlatiniforme ; les espaces interdigitaux sont suintants et croûteux. Ce ne sont pas là chez le malade, des lésions accessoires d'inoculation, elles ont été constatées trois ans avant que la période des tumeurs ne fut commencée. Voyez, au contraire, l'état d'intégrité absolue des ongles, malgré cette extraordinaire dermite.

Lorsque en 1889, j'ai présenté à la réunion clinique de l'hôpital Saint-Louis, un malade atteint exclusivement de cette érythrodermie et rattaché la lymphodermie pernicieuse de Kaposi à la lymphadenie cutanée ou mycosis, j'ai rencontré plus d'un incrédule. Ce fait pourra aujourd'hui les convaincre, car il montre réunis sur le même malade, les éléments morbides que l'on peut voir dissociés sur d'autres.

Le point intéressant est la durée de la période prémycosique et le caractère ambigu de l'éruption ; aussi faut-il formuler cette proposition :

« En présence d'une dermatose prurigineuse, ambigüe, se « prolongeant, rebelle aux moyens de traitements ordinaires, « qu'elle revête la forme d'une érythrodermie vague, d'un « psoriasis, d'un eczéma, d'une urtricaire rebelle, d'un prurigo « lichénoïde etc..., il faut agiter la question d'un mycosis « fongoïde possible. »

Le malade en question vient confirmer ce que j'avance ici.

Le 22 janvier 1889, il entre dans le service du Dr Vidal et est présenté le jeudi 24 janvier.

Homme de 40 ans porteur d'une éruption datant de 2 ans, dont la nature est difficile à préciser. Il y a 2 ans paraissent

sur les membres de petits éléments papuleux et prurigineux qui par confluence ont fait des placards surélevés, rougeâtres, de plusieurs centimètres d'étendue. Au bout de plusieurs mois ces lésions pâlissent au centre, il reste une lésion circinée, à la surface de laquelle, on constate une desquamation fortement adhérente. Sur d'autres points à la partie supérieure et latérale du thorax, on constate des petites papules rougeâtres, lichénoïdes. Il s'est aussi formé des plaques, elles se sont guéries au centre, alors que la périphérie prenait une teinte brune.

Aux membres inférieurs, on constate au niveau des plaques une véritable infiltration cutanée. Dans le lichen plan on voit se faire des plaques semblables qui évoluent de la même façon. Il s'agit là d'un lichen dont les caractères sont mal dessinés, mais qui se rapproche du lichen ruber et du lichen plan.

Voici les détails sur l'éruption dûs à M. Wickham :

L'éruption, la première que le malade ait eue, a débuté il y a deux ans sur les membres inférieurs vers le haut des cuisses et a été alors accompagnée de vives démangeaisons. Depuis elle a gagné le tronc, le cou et les membres supérieurs, en offrant le type qu'elle présente actuellement. Selon lui, il y a eu des alternatives de diminution et d'augmentation sans disparition complète. Vives démangeaisons aux périodes d'acuité, entraînant l'insomnie. D'après le malade, l'éruption a présenté jusqu'à ce jour, le même aspect ; il n'y a eu qu'à chaque nouvelle poussée plus de confluence et plus d'éléments éruptifs.

Etat actuel. — Siège des éléments éruptifs par ordre de leur abondance.

Cuisses partie supérieure, pourtour des genoux, jarret. (Rien au-dessous). Partie antérieure de l'abdomen. Bras. Pourtour des aisselles. Tiers supérieur des avants-bras. (Rien au-

dessous). Cou. Rien à la face, ni au cuir chevelu. Rien à la muqueuse buccale.

Dans leur siège, les lésions affectent une certaine symétrie.

Considérés dans leur ensemble, les éléments éruptifs s'offrent principalement sous 3 aspects objectifs différents.

1° Petites papules.

2° Grosses papules géantes, étalées, plates, formant parfois des plaques.

3° Anneaux.

Enfin à côté de ces 3 variétés, il y a un grand nombre d'éléments qui font transition.

1° Petites papules.

Ces éléments sont légèrement saillants, de dimensions variables (dimensions moyennes : grains de chenevis, lentilles). Il y en a de plus petits et de plus gros, quelques uns ne se voient qu'à la loupe et se confondent avec de petits carrés compris dans le quadrillage de la peau. Ces petits éléments très peu nombreux, ont une surface plane et légèrement brillante, ressemblant aux petites papules planes du lichen ruber plan.

Mais les papules plus grosses donnent moins cette impression, bien qu'il y en ait beaucoup de plates à leur sommet qui est peu élevé et brillant, de forme quadrilatére, la plupart sont acuminées, saillantes, arrondies, leur sommet est fréquemment le siège d'une légère excoriation ou d'une croûte hémorrhagique. Le malade se gratte souvent, excorie et fait saigner. Ces papules sont parfois isolées, parfois réunies en groupe comme à la face interne et supérieure des cuisses. Là elles se rapprochent des plaques du lichen simplex chronique, plaques formées de papules plus ou moins confluentes, carrées et séparées par des lignes perpendiculaires les unes aux autres. Les limites des

plaques sont mal définies. Toutes ces papules sont sèches et quelques-unes ont à leur surface des squames blanchâtres que le grattage met en évidence.

2e *Grosses papules.* — Quelques éléments, peu nombreux, ont un caractère tout particulier. Ce sont des papules surélevées de 2 à 3 millimètres, larges de 5 à 8 millimètres, aplaties à leur sommet, polies, sans squames, quelques unes sont légèrement déprimées à leur centre. Leur coloration varie du rouge bleuâtre au rouge brun, mais leur centre est habituellement décoloré. Il semble même que leur décoloration est en rapport avec leur plus ou moins de dépression centrale. Quelques-uns de ces éléments en voie de disparition semblent laisser une légère pigmentation. Ces éléments sont voisins de ceux décrits par Unna dans le lichen ruber obtusus.

La démangeaison est moindre au niveau de ces éléments.

3° *Eléments annulaires.* — Peu nombreux mais bien particuliers, ce sont des anneaux de dimension variables, les plus grands ayant jusqu'à 3 ou 4 centimètres de diamètre. Les uns sont réguliers, annulaires, d'autres ovales, d'autres éléments font une circination. L'aire de ces anneaux n'est pas faite d'une peau normale, elle est légèrement jaunâtre comme ayant été le siège de lésions actuellement en voie de disparition.

Par places, l'air est légèrement pigmentée. Pas de cicatrices, pas de squames, pas de papules. Quelquefois, aux plus petits anneaux, il semble que le centre est légèrement déprimé, par rapport à la surface de la peau voisine. Le cercle annulaire est surélevé de 1 à 2 millimétres, peu dur, rose jaunâtre, parfois peu visible, et la pression du doigt, qui sent bien la saillie, fait disparaître entièrement la coloration. Le cercle surélevé paraît

foncé, le sommet en est quelquefois plat et brillant, le plus souvent arrondi.

Rapports de ces trois variétés d'Eléments. — Les papules types n° 1 que nous avons décrites semblent s'élargir par leurs bords pour faire les plus grosses papules types n° II. Parfois ces dernières semblent faites de la réunion de plusieurs papules. Des éléments de transition permettent de se rendre compte de ces dispositions.

Quelques-uns des éléments papuleux, larges, aplatis, s'élargissent par leurs bords, tandis que le centre se déprime de plus en plus. L'aire déprimée augmente d'autant et pendant que quelques uns de ces éléments disparaissent sur place, d'autres semblent être le mode de constitution des éléments annulaires.

Etat général bon. Démangeaisons continuelles plus ou moins vives.

Traitement. — Emplâtre d'huile de foie de morue, glycérolé tartrique.

Exeat le 2 février. Du 5 au 11 mai, on observe encore le malade, même état de choses.

Au mois de juin de la même année, le malade revient encore dans le service de M. Vidal, offrant aux mains des lésions suppuratives (ecthyma), peut-être en rapport avec son métier de tanneur. Celles des doigts sont notées comme dyshydrosiques et eczématiques. L'été était venu et les lésions lichénoïdes s'étaient atténuées, le prurit était moindre, pas traces de grattage. Les grosses papules avaient disparu, laissant à leur place quelques pigmentations. Les plaques restantes avaient leur siège à la partie supéro-interne des cuisses, mal limitées et colorées par places ou violacées. La peau, à leur niveau, est épaissie. A la périphérie des placards, les éléments étaient très

rapprochés et M. Wilkham relevait des striations parallèles et perpendiculaires qui divisaient la plaque en éléments carrés ou polygonaux.

Il est inutile de faire ressortir tout l'intérêt de cette communication pour l'histoire à refaire des éruptions prémycosiques et pour confirmer la proposition clinique que j'ai émise tout à l'heure.

Je ferai seulement remarquer que, à part les lésions interdigitales d'ordre banal, on ne retrouve aucune trace des lésions décrites par Wilkham deux ans avant. Voyez, par exemple, la partie supérieure et interne des cuisses où les éléments éruptifs et l'infiltration lichénoïdes existaient au maximum en 1889; on en cherche en vain le moindre vestige. Il n'y avait, à cette époque, rien à la face ni au cuir chevelu, où les altérations mycosiques sont aujourd'hui confluentes. Les régions axillaires et périatillaires seules paraissent aujourd'hui n'avoir jamais cessé d'être altérées.

Voici maintenant l'exposé de l'état actuel du malade, d'après les notes de M. Sabouraud :

Mycosis fongoïde multiforme (tumeurs multiples à tous les degrés, de toutes les formes : molluscoïdes avec centre ulcéré, en macarons, isolées et cohérentes en masses mamelonnées, vastes tumeurs fongueuses à plateau excavé en caverne, plaques eczématoïdes fongueuses... Erythrodermie généralisée), arrivé à la quatrième année de son développement. Trois ans 1/2 de période prémycosique ; marche suraigüe de la première poussée mycosique proprement dite, qui a évolué en cinq mois.

Homme de 42 ans, cordonnier, entre le 19 février 1892, dans le service du docteur Besnier. Le malade ne présente aucun antécédent héréditaire ou collatéral digne d'être noté. Ses

parents sont morts vieux, il n'a qu'une sœur bien portante. Ni dans sa famille, ni autour de lui, le malade n'a vu ou connu quelqu'un offrant de maladie analogue à la sienne, il a été bien portant jusqu'à l'âge de 38 ans. A ce moment, sans cause connue, il fut pris d'un prurit intense généralisé, ayant débuté au mollet gauche, et dans cette première période de sa maladie, étant resté accusé surtout aux membres inférieurs ; sous l'action du grattage, se développèrent des lésions eczématiformes au pli du jarret.

Du mollet, les lésions s'étendirent aux cuisses ; puis elles parurent à la saignée du bras, enfin sur le dos et la partie antérieure du thorax. Les lésions diminuèrent progressivement dans la belle saison, pour reparaître au mois d'octobre suivant 1890. Cette fois, les lésions reparurent aux mains, « sous l'action du froid », dit le malade, et s'étendirent comme la première fois.

Depuis ce temps, les démangeaisons ont été presque continuelles, marquées surtout l'hiver avec des rémissions estivales.

Jusqu'à la fin de l'automne dernier, aucune tumeur n'était apparue.

Au mois d'octobre dernier, et de nouveau à l'approche des premiers froids, le prurit s'exaspéra, et il parut presque en même temps dans les points, où elles existent maintenant, de petites tumeurs nombreuses, dont plusieurs s'ulcérèrent rapidement.

Actuellement le malade offre 3 ordres de lésions distinctes :

1° Une érythrodermie généralisée ;

2° Des tumeurs ganglionnaires non ulcérées ;

3° Des tumeurs tégumentaires ulcérées et non ulcérées.

Erythrodermie. — Le malade ne s'était pas encore aperçu

de cette érythrodermie, ce qui tend à faire croire son apparition récente. Elle est généralisée sur toute la surface du corps, sauf quelques îlots. On en trouve surtout entre les deux épaules ; ils sont irréguliers. Partout ailleurs la peau est d'un rose violâtre, elle est le siège d'une desquamation furfuracée peu marquée aux membres inférieurs, très évidente aux membres supérieurs et sur le tronc, surtout aux épaules. Dans les endroits où la peau est la plus fine, comme au mamelon, la desquamation se fait par croûtelles qui ne s'éliminent pas et finissent par faire un enduit jaunâtre, craquelé, séborrhéique. Pareils faits se produisent aux plis naturels, à l'ombilic, à l'aine.

Tumeurs ganglionnaires. — Ces tumeurs sont surtout marquées à l'aine, mais elles existent aussi dans l'aisselle. Aux aines, les paquets ganglionnaires font sous la peau des saillies bosselées, volumineuses, remarquables surtout dans la station debout et visibles à distance. Ces saillies dessinent bien les groupes ganglionnaires de la région. Et au-dessous des groupes inguinaux, se dessine à l'angle inférieur du triangle de Scarpa, le groupe de l'abouchement de la saphéne. Ces tumeurs sont peu douloureuses, leur relief est arrondi, elles n'adhèrent pas à la peau qui glisse à leur surface et ne présente en ces points aucune altération particulière.

Les ganglions profonds de l'aisselle, sont difficiles à palper à cause de la présence de tumeurs cutanées en ce point.

Les ganglions superficiels font des saillies moindres que ceux de l'aine, mais encore appréciables à la vue. Les ganglions épitrochléens sont de même très augmentés. La rate parait accrue, bien qu'on la délimite difficilement. L'examen du sang montre un nombre de globules rouges très peu inférieur à la normale (4.300.000). Pas de leucocytose.

Tumeurs des téguments. — Torse et membres inférieurs respectés. Elles existent sur les bras, aux plis de flexion, à la tête et au col, où elles atteignent leur maximum de confluence. Celles des bras se présentent à 3 périodes ou stades différents. Un stade où la tumeur existe sans ulcération, un stade d'ulcération et un stade où la tumeur devient végétante. Au pli du coude, à gauche, et dans l'aisselle des deux côtés, existent des tumeurs non ulcérées. Elles ont la grosseur d'une noix et quand elles se touchent, elles offrent des facettes de pression réciproque. Entre elles, dans les plis qui les séparent, existent des écoulements fétides. Quand elles s'exulcèrent, elles offrent comme au pli du coude à droite, des croûtes impétigineuses, dont le rudiment existe déjà au mamelon et à l'ombilic. Quand on les soulève, elles laissent voir une surface fongueuse. Mais ces ulcérations n'occupent jamais que le centre de la tumeur, dont le pourtour fait un relief très appréciable autour de chaque ulcération.

Enfin arrive le dernier stade dont les deux aisselles offrent un type. Les bords de la tumeur sont verticaux, évasés, et la surface de l'ulcération fait un plateau. Les bords verticaux sont recouverts par le tégument et non ulcérés. A la tête, l'envahissement est total. Le long du cou, sous le menton, les tumeurs à peine ulcérées et suintantes, forment entre elles des plis irréguliers. Sur le côté droit du cou, à sa base, il y a une tumeur oblongue typique, qui ne présente qu'en son centre une ulcération déjà notée. La surface des végétations peu saillantes qui l'occupent, est cerclée par le tégument adhérent qui recouvre la tumeur. Sur la nuque, les tumeurs forment une agglomération. Le cuir chevelu est envahi dans sa totalité, mais ici les tumeurs sont distinctes. Grosses comme une petite noix, elles soulèvent

également le cuir chevelu, laissant entre elles des sillons où s'accumulent les produits de leur sécrétion séborrhéique. En arrière, elles ne sont pas ulcérées, sur le vertex et près du front, elles commencent à l'être.

La face est caractéristique, la teinte du visage participe à l'érythrodermie généralisée, avec cette desquamation furfuracée signalée. Un ectropion laisse voir la conjonctive, car de nombreuses tumeurs soulèvant la peau du menton et du pourtour de la bouche, la rétractent par en bas.

L'épaisseur sans rides de la peau du front, l'aspect pleurard des yeux toujours ouverts, l'absence de plis normaux de la face et l'élargissement de sa base par l'envahissement des tumeurs, tout contribue à rendre cette tête aussi caractéristique de la maladie, que le léontiasis de la lèpre.

OBSERVATION VIII

(PREMIÈRE PARTIE)

Extraite des Annales de Dermatologie et de Syphiligraphie, 1893.

Mycosis fongoïde, avec éruption prémycosique superficielle, au cours de la période des tumeurs bien confirmée.

La nommée C..., cuisinière, 40 ans, entre le 4 août 1893, salle Gibert, service du Dr Quinquaud.

Son père est bien portant, sa mère est morte emphysémateuse. Elle jouit d'une bonne santé habituelle. Dans sa jeunesse, elle a eu une dyspepsie qui a duré 18 mois, caractérisée par des

vomissements et des douleurs gastriques. Dans son enfance on note une rougeole.

Menstruation régulière, les règles sont diminuées de quantité depuis 1 an.

Le début de l'affection est difficile à préciser. Il y a quinze ans la malade avait à la région externe de la cuisse droite une plaque superficielle, plaque initiale, de la grandeur d'une pièce de 5 francs, ne suintant jamais, quelquefois prurigineuse, de couleur rosée avec une légère desquamation. De temps à autre, la couleur disparaissait ainsi que les démangeaisons, mais la peau restait sèche et plissée ; puis la lésion reparaissait au printemps.

Pendant 5 à 6 ans pas d'agrandissement. Puis il s'est fait une progression assez rapide et la plaque atteignit 15 centimètres en long, remontant vers la hanche et descendant vers le genou. Mais à cette époque pas d'infiltration cutanée.

Jusqu'à l'année dernière l'affection resta stationnaire. La peau avait une teinte rosée, quelquefois elle suintait depuis 5 à 6 ans.

En 1888, il y eut une petite ulcération de peu de durée.

Au mois d'août 1892, la plaque grandit beaucoup, elle fut même plus étendue qu'elle ne l'est actuellement. Elle envahit le genou, devint violette, et fit une saillie que la malade compare à une tumeur, et qui a diminué dès qu'elle s'est mise au lit. Il se fit même des ulcérations considérables.

Au mois d'octobre 1892, la malade ne pouvait plus marcher, les deux jambes étaient très enflées sans qu'on y vit de varices. Jamais il n'y eut de douleurs vives, mais quelques démangeaisons ; à la fin de l'année les ulcérations disparurent et il ne s'en est reproduit que depuis quelques jours.

Peu de troubles de la santé générale, la malade n'a pas maigri, elle n'a pas perdu ses forces. Elle a quelques troubles de l'appétit qui est diminué et irrégulier. Depuis 6 mois elle ne dort plus, pas de doigt mort, pas de troubles visuels, ni de palpitations, mais quelquefois forte céphalée.

Etat actuel. — A la partie externe de la cuisse droite, on trouve une immense plaque ovalaire, s'étendant verticalement du grand trochanter à 3 ou 4 travers de doigts au-dessous du genou et dans le sens antéro-postérieur de la face antérieure du fémur à la projection cutanée du nerf sciatique. Cette plaque forme à la partie inférieure une légère saillie, dure à la palpation et qui répond aux premières lésions parues. La teinte cutanée diffère de ce qu'elle est dans la partie supérieure, elle est d'une couleur tirant sur le violet, tandis qu'en haut elle est moins foncée. Sur toute la périphérie on voit une teinte d'un rose pâle, qui va en s'atténuant pour se confondre avec celle de la peau saine. L'épiderme présente partout un fendillement, de l'exagération de ses plis et en quelques points une desquamation superficielle. Là où l'infiltration dermique est prononcée, les plis paraissent distendus tout en restant très visibles et quand on prend entre les doigts l'épiderme et la région superficielle du derme, on constate une mollesse contrastant avec la dureté de la partie profonde. Cette mollesse paraît appartenir plutôt au derme qu'à l'épiderme qui est mince, flasque, pelure d'oignon.

A la partie postérieure et inférieure de la plaque, en arrière de la région régulièrement infiltrée qui a été décrite, les lésions changent un peu de caractère ; on voit des saillies arrondies, juxtaposées, et non plus l'aspect régulier de la saillie antérieure. Elles sont très molles, mais quand on les déprime avec le doigt,

on sent qu'elles reposent sur le fond d'infiltration dure qui a été déjà signalé.

L'infiltration s'étend sur les bords, aussi loin que la coloration atténuée qu'on y remarque, ce qui prouve, sans discussion, le début dermique. Toute la moitié supérieure de la plaque n'est pas infiltrée, les plis cutanés y sont exagérés comme dans la région inférieure et non distendus, car on ne sent plus d'infiltration dermique, et il est possible de prendre la peau entre les doigts, ce que l'on ne peut faire à la partie inférieure. Les plis que l'on détermine ainsi, ne sont pas plus épais que ceux de la région voisine de la cuisse. La peau est sèche. A la limite des deux régions, l'infiltration apparaît par des nodosités de la grosseur d'une noisette, dures, qui paraissent être la lésion élémentaire de l'affection.

Sur toutes ces lésions cutanées, paraissent se développer des ulcérations dont l'une est en voie de réparation, elles n'existent que dans la région infiltrée. Dès son début, elle a eu son maximum de largeur, elle a donné peu de liquide, du sang surtout. Les bords sont irréguliers, l'ulcération est plate, recouverte d'une croûte sombre, adhérente. Depuis un an, c'est la seconde ulcération qui se développe, la malade en a eu une il y a cinq ans, plus profonde.

Les ulcérations durent assez longtemps, 3 à 6 semaines.

Tuméfaction et induration des ganglions dans le pli inguinal droit.

Pas de troubles de la santé générale.

Examen histologique (*Biopsie*). — 1° *Coupes de la Biopsie faites dans les régions indurées.* — Epiderme peu altéré, rares cellules migratrices dans le corps muqueux, qui est peut-être

épaissi, la couche granuleuse, dans quelques régions, offre une épaisseur plus grande que la normale ; au-dessous du stratum lucidum, on peut voir quelques petits foyers de cellules embryonnaires qui expliquent l'exulcération de la peau au niveau de la biopsie.

Les lésions dermiques sont caractérisées par une infiltration de cellules migratrices, d'autant plus abondantes qu'on regarde des points plus profonds de la peau ; cette infiltration est modérée dans la région papillaire. Ici les cellules sont distantes les unes des autres, et séparées par la lésion dermique, elles se distinguent facilement des cellules normales plus grosses, plus granuleuses. Les cellules mycosiques sont au contraire plus petites, ont un protoplasma petit et un petit noyau irrégulier, plus colorable que le noyau des cellules conjonctives. Les papilles sont élargies, on y remarque, comme dans la couche sous-papillaire, un épaississement prononcé des faisceaux dermiques, faisant des traînées parallèles à la limite de l'épiderme.

Profondément, l'infiltration des éléments nouveaux est considérable et forme des foyers souvent confluents en grandes nappes, à petites cellules semblables à celles que l'on trouve dans les papilles, mais serrées, tassées, sans qu'on puisse mettre en évidence le réticulum intermédiaire. Les faisceaux conjonctifs sont dissociés; quelques-uns persistent autour des vaisseaux, leur formant une paroi presque hyaline, ou avec quelques cellules plates et rétrécissant leur diamètre ; pas d'autres lésions vasculaires.

En résumé : infiltration profonde intense, discrète dans les papilles, avec lésions de dermite chronique sans réticulum.

2° *Coupes de la biopsie faite dans les régions molles.* — Infiltration égale partout ; elle a fait disparaître le tissu normal

et refoulé l'épiderme aminci, réduit à quelques couches lamellaires qui subissent la kératinisation précoce.

Le tissu dermique est fait de cellules juxtaposées cubiques par pression réciproque, avec peu de protoplasma, à noyau arrondi ou cubique. Entre ces cellules on voit des fibrilles qui en partent et s'anastomosent, formant un réticulum qui décompose le tissu en trabécules parallèles. Sur les bords la constitution de ce réticulum paraît nettement, les fibrilles persistent alors même que les cellules sont tombées. C'est entre les fibrilles mêmes du réticulum que l'on voit des cellules allongées, restes des cellules normales du tissu conjonctif. Les fibrilles s'insèrent sur les vaisseaux de tous calibres peu altérés ayant conservé leur paroi.

Les glandes sudoripares sont tout à fait dissociées par l'infiltration, les sections des conduits sont écartées les unes des autres. Quant aux glandes sébacées, elles ont totalement disparu.

En un angle des préparations, on voit des faisceaux dermiques dissociés, analogues à ceux que l'on voit dans des coupes de la peau indurée. Là les cellules mycosiques redeviennent petites et tassées. Il n'y a pas de réticulum.

Tel est l'examen histologique fait et publié par le Dr *Leredde*.

DEUXIÈME PARTIE (inédite)

Due à l'obligeance du Dr Wickham

Sortie du service du Dr Quinquaud peu après sa mort, la malade entra à la clinique du professeur Fournier ; quelques mois après sa présentation à la société de dermatologie. C'est à cette époque que M. Vickham observa chez elle les deux faits intéressants qu'il nous a communiqués.

1° Eléments constituants une véritable roséole prémycosique.

2° Petites tumeurs particulièrement enchassées dans le derme.

A. — On voit sur l'abdomen, sur la poitrine, sur les flancs un grand nombre de petites taches roses, claires, taches assez confluentes, qui sont séparées les unes des autres par des espaces de peau saine, variant de 1 à 3 cent. d'étendue.

Ces taches ont la dimension d'une pièce de 20 centimes, sont bien arrondies, mais à bords très diffus, peu nettes de contours, et recouvertes d'une fine et légère desquamation. Cette éruption qu'on ne peut guère attribuer qu'à un état prémycosique, remonterait, au dire de la malade, à plusieurs mois. Il est curieux de constater cette éruption alors que la plaque maîtresse est en activité depuis 15 à 16 ans. Il paraît que dans ce cas la chronologie aurait été bouleversée.

On pourrait donc quelquefois voir des lésions dites prémycosiques superficielles, survenir dans le cours d'un mycosis à la période des tumeurs déjà bien constituées.

B. — On constate au bras gauche deux petites tumeurs particulières, une autre sur l'épaule gauche et deux autres sur la face interne de l'annulaire droit. Ces petites tumeurs sont toutes particulières et ne paraissent pas avoir été décrites dans le mycosis fongoïde. La malade les connaît fort bien, mais n'y avait attaché aucune importance. Elles remontent à 15 ans, elles n'ont pas progressé depuis leur apparition et semblent avoir débuté à la même période que la grande tumeur de la cuisse droite.

Au niveau de ces éléments, l'épiderme est lisse, tendu et déprimé, prises entre les doigts, elles font de petites nodosités dures, que l'on ne peut mieux comparer qu'à des grains de

plomb coupés par la moitié et enchassés dans le derme, adhérents à l'épiderme et dont la surface plane, comprendrait exactement l'épiderme.

Depuis deux mois, l'état de la malade s'est considérablement modifié ; la cachexie s'est prononcée, l'état général est grave, il existe de la fièvre le soir. A partir de ce moment, l'évolution de la maladie marche rapidement vers le terme fatal ; mais alors la grosse tumeur de la cuisse subit une marche rétrograde à mesure que la cachexie se développe, les nodosités se séparent nettement et la coloration s'atténue. Les petites tumeurs spéciales également subissent une rétrocession telle, qu'au moment du décès survenu le 26 mars, nous avons la plus grande difficulté à les retrouver sur le tégument.

Le *traitement* avait consisté surtout en As. administré à l'intérieur, mais des accidents assez généralisés, constitués par des poussées d'eczéma sec, semblent avoir été en rapport avec l'absorption de ce médicament qu'il fallut cesser.

Nous ajouterons, au sujet de ces petites nodosités bizarres, qu'elles paraissent être des éléments non encore décrits dans le mycosis et sont parfaitement caractéristiques d'aspect. Il serait donc indiqué de les rechercher dans les cas d'eczémas rebelles, prurigineux, où l'on soupçonne quelque début mycosique.

Autopsie. — La rigidité cadavérique persiste. L'autopsie est faite le 27 mars, à 8 heures du matin.

La face est jaune citron.

Sur le thorax, l'abdomen, existent des vergetures purpuriques. Sur le cuir chevelu, au dos, à la poitrine, à la partie postérieure des jambes, se trouvent des plaques violacées, vernissées, ecchymotiques.

Œdème des jambes.

Poumon droit.— Adhérences lâches en toute son étendue; les ganglions du médiastin sont volumineux, fibreux,noirâtres, ils sont peu tuméfiés et peu nombreux. La base est congestionnée, il s'écoule à la coupe du liquide séro-sanguinolent, le tissu crépite. Par places, le poumon offre des parties carnifiées, d'autres splénisées. Des fragments mis dans l'eau surnagent en certains points, en d'autres, ils vont au fond.

Poumon gauche. — Quelques adhérences au sommet et à la partie postérieure. Emphysème sur le sommet et sur les bords. Pas de noyaux indurés nulle part. Par places et dans la masse, le tissu ne crépite plus et présente des zones d'atélectasie et de congestion. Quelques ganglions axillaires.

Foie. — Poids, 3 kil. 800 gr., mou, gras, friable. La vésicule est très dilatée. Il existe, à la surface de l'organe des plaques violacées en quelques points. A la coupe, il présente un réticulum blanc jaunâtre, au milieu duquel existent des points colorés en rouge brun. Par endroits, l'accentuation de la congestion est extrême ; en d'autres, au contraire, il y a anémie prononcée. Il coule peu de sang à la coupe.

Rate. — Poids, 110 gr. Elle est dure, congestionnée, renfermant des amas blanchâtres, et n'offrant pas, au palper, d'induration manifeste. En quelques points, elle paraît comme farcie de petits nodules.

Reins. — Rein droit, pèse 170 grammes.
Rein gauche, » 200 »

Comme volume, ils sont normaux. A la coupe, ils ne paraissent pas fibreux, ils sont congestionnés. La substance corticale est augmentée de volume ; les vaisseaux sont dilatés, empiétant sur la surface médullaire. La décortication se fait facilement en entraînant, par places, un peu de la surface de

l'organe. L'aspect général est celui du gros rein blanc, avec congestion intense des étoiles de Verheyen.

Rien dans les *capsules surrénales*.

Intestin. — Le cœcum très dilaté renferme un peu de liquide jaunâtre. La paroi intestinale n'est pas épaissie et n'offre pas de lésions notables.

Pas de ganglions dans le mésentère.

Pancréas. — Légère congestion.

Estomac. — Petit, pylore épaissi, un peu de liquide verdâtre dans la cavité, les parois sont épaisses, blanchâtres, non ecchymosées.

Les ganglions, au niveau des vertèbres sacrées et lombaires, sont gros; à la coupe, ils ont un aspect couënneux lardacé.

Dans la fosse iliaque, les ganglions offrent un aspect noirâtre, analogue à celui des ganglions d'anthracose pulmonaire. En certaines parties, ces ganglions sont comme fibreux à la coupe, ou présentent des tissus alternativement fibreux et lardacés. Quelques ganglions présentent une mollesse toute spéciale et laissent échapper, à la coupe, un liquide laiteux et peu abondant.

Utérus. — Un peu épaissi, normal autrement.

Vessie. — Normale.

Cerveau. — Sain.

Cœur. — Petit, pas de sang dans les cavités sauf un caillot agonique dans le ventricule droit. Pas d'athérome.

L'aorte et la veine cave sont au niveau des dernières vertèbres lombaires engaînées par des ganglions hypertrophiés. Le tissu à cet endroit est fort adhérent aux vertèbres.

(Nous n'avons pu examiner histologiquement les pièces provenant de cette nécropsie).

OBSERVATION IX

Extraite du Bulletin de la Société de Dermatologie, 1891
Brocq et Matton.

Mycosis fongoïde.

Malade âgé de 55 ans, rien à noter dans ses antécédents héréditaires. Dans ses antécédents personnels, on trouve : la gourme dans son enfance, pas d'accidents syphilitiques. De 45 à 50 ans, hémorroïdes fluentes périodiques.

En 1891, bronchite intense. Les hémorroïdes traitées localement guérissent et 2 ou 3 mois après paraît la dermatose actuelle, fort rebelle. Les caractères actuels de cette dermatose peuvent se résumer comme il suit :

1° Mobilité extrême des lésions qui évoluent très rapidement, naissent, s'accroissent et disparaissent en quelques semaines, quelques jours ou même quelques heures.

2° Leur mode de production soit par des nappes rouges érythémateuses, soit par de petits éléments papuleux, d'abord isolés et confluents ensuite.

3° Leur configuration ovalaire et arrondie, irrégulière par confluence, leur infiltration variable qui arrive parfois à simuler des macarons enchassés dans le derme, sans qu'il y ait jamais d'éléments très volumineux, très saillants, vraiment dignes du nom de tumeurs.

4° Leur tendance à l'exulcération soit spontanée, soit à la

suite d'application de topiques irritants, puis la cicatrisation et la disparition graduelle, disparition qui peut se produire sans la moindre ulcération, par un processus de résorption.

5° L'aspect spécial que prennent les plaques en voie de régression au niveau desquelles la peau paraît s'amincir à mesure qu'elle blanchit, de telle sorte que l'on a des taches rosées sillonnées d'arborisations vasculaires, parfois parsemées de points jaunâtres ressemblant à des tubercules miliaires de lupus ; puis des taches blanchâtres, nacrées, au niveau desquelles les téguments semblent être atrophiés, cicatriciels, recouverts d'un épiderme transparent en pelure d'oignon. Inutile de dire qu'il peut y avoir plusieurs repullulations sur un fond déjà atteint.

6° La tendance qu'ont toutes ces lésions à se couvrir d'éléments purpuriques et à saigner abondamment quand elles s'ulcèrent.

7° La diffusion énorme de l'éruption et l'abondance de sa desquamation lamelleuse, qui existe partout, mais surtout sur les membres.

8° Les vésicules dyshydrosiques profondes constatées sur le nez et qui rappelaient un peu le lymphangiome caverneux.

9° Les ulcérations si accentuées des mains et des pieds, la chute des ongles des deux pouces.

10° L'intégrité presque complète des cheveux et de la barbe.

11° Un certain degré d'alopécie aux sourcils, aux aisselles et au pubis.

12° Des altérations de la muqueuse buccale et linguale. Sur la langue, face dorsale, on voit à droite et sur le côté, à 2 cent. environ de la pointe, une plaque allongée d'avant en arrière, à bords peu nets et au niveau de laquelle les papilles sont peu marquées : on y remarque une sorte de piqueté blan-

châtre leucoplasique irrégulier. Il semble qu'il y ait une dépapillation à peu près totale de cette région, avec conservation de quelques grosses papilles irrégulières et saillantes. Les plis longitudinaux de la langue, surtout le sillon médian, sont exagérés à ce niveau. Cette plaque gagne un peu sur la partie latérale gauche de la langue; à environ 3 c. 1/2 de la pointe, elle s'arrête nettement en avant du V lingual.

13° Hypertrophie des ganglions inguinaux.

14° Absence de prurit.

CHAPITRE II

Le mycosis fongoïde vulgaire.

Nous venons d'esquisser avec quelques détails, la période si intéressante du mycosis fongoïde dominée et remplie par l'éruption dite prémycosique.

Les quelques observations qui suivent sont au contraire des formes se rapprochant du type classique. Ce type, nous pouvons succintement le résumer dans les quatre points suivants :

1° Un érythème d'aspect eczémateux.

2° Bientôt hypertrophie de la peau, avec caractères tranchés de lichénification, ce qui fit dire assez justement à Hardy, en parlant du mycosis, *lichen hypertrophique.*

3° Phase confirmée des tumeurs, néoplasies infiltrant le derme, naissant le plus souvent sous forme de papules, pouvant régresser totalement sans laisser de traces et réapparaître sur d'autres régions.

4° Cachexie terminale.

Habituellement marche chronique de la maladie, évolution prémycosique fort longue, prurit incessant,

quelquefois intense, hypertrophie ganglionnaire presque constante. Un bel exemple de cette forme classique est l'observation de Brocqu et Vidal (1), de même celle de Fabre de Commentry (2).

Toutefois si l'on parcourt les observations que nous rapportons (Obs. X, XI. XII), on verra que même dans son type le plus classique, le mycosis peut présenter des variations. L'observation X, par exemple, est remarquable par la rapidité d'évolution. En 1 an au plus, la malade fut terrassée et succomba. Il y aurait bien là quelque preuve en faveur de la malignité de ces tumeurs mycosiques ; nous serions en cela d'accord avec l'éminent dermatologiste Besnier, qui a dit à bon droit, que dans cette affection on n'a pas assez fait ressortir la rapidité du processus ascendant à la phase bourgeonnante.

Dans le cas du malade qui fait l'objet de l'observation XII, on verra une rétrocession si parfaite des lésions que la chose paraît digne d'être signalée. Lorsque nous vîmes le malade, en effet, pour la 1re fois, il était impossible de dire, même après un examen minutieux, que cet homme était atteint d'un mycosis fongoïde, il fallait la connaissance de ce qui s'était passé antérieurement et l'examen microscopique de lambeaux des téguments où l'on retrouvait alors les lésions caractéristiques.

Bien étonnantes encore sont les histoires des deux

(1) *France médicale* 1885.

(2) Manifestations cutanées de la lymphadénie dans le mycosis fongoïde. — Paris 1884.

autres malades (Obs. XI et XII) que nous citons. L'une par sa limitation à la surface du crâne, et son peu de tendance à envahir d'autres régions du corps ; l'autre enfin par cette production de tumeurs à la région cervicale, sans traces dans les anamnestiques d'éruptions préalables. C'est probablement là un cas de tumeur d'emblée, analogue à celui décrit pour la 1re fois par Brocq. Il y a aussi dans cette dernière observation publiée par Augagneur de Lyon, un fait a mettre en lumière, c'est le jeune âge de la malade. Le mycosis ne se voit guère effectivement que dans l'âge moyen de la vie et au-delà ; il est exceptionnel chez l'enfant. Ce serait même un argument à diriger contre la doctrine parasitaire du mycosis qui reste encore à prouver : « le parasitisme aime l'enfance ne l'oublions pas. »

Il existe encore une particularité dans la marche clinique du mycosis fongoïde, particularité que Hallopeau et Salmon viennent de signaler à la société de Dermatologie (20 Avril 1895) ; c'est qu'il peut y avoir dans cette dermopathie, des œdèmes persistants des quatre extrémités sans que pour cela il y ait des lésions cardiaques ou rénales.

OBSERVATION X (Inédite)

Mycosis fongoïde à évolution rapide, par le Dr A. Malherbe. professeur à l'Ecole de médecine de Nantes.

Mademoiselle du L..., originaire de la Bretagne.

Antécédents. — Ils manquent de précision et de détails ; toutefois, on peut noter qu'elle n'a eu connaissance d'aucune affection cutanée dans sa famille.

Mademoiselle du L... a éte atteinte d'une affection du larynx, d'un polype (?), d'après le Dr Caradec (de Brest), qui a nécessité une trachéotomie.

Plus tard, elle eut des accès d'étouffements qui furent traités par le Docteur Baratoux. Ce chirurgien pratiqua la dilatation du larynx et réussit à faire disparaître la dyspnée.

A propos de ces accidents laryngés, nous devons de très intéressants détails à l'obligeance du Dr Polo de Nantes, qui fut mandé auprès de Mlle du L... à ce sujet.

Cette femme présentait des accès d'étouffements avec raucité de la voix, cornage, tirage sous sternal, comme dans le cas d'obstacle laryngé. Si on examinait au laryngoscope les voies respiratoires, on n'y decouvrait pas la moindre lésion. Bien mieux, en parlant à cette malade et en distrayant son esprit de l'idée qu'elle allait étouffer et qu'il fallait pratiquer la trachéotomie, qu'elle réclamait à grands cris, on voyait immédiatement cesser ces accidents spasmodiques et la respiration reprendre sa régularité normale.

Evidemment on se trouvait là en présence de manifestations

hystériques. Ce fait est d'une haute importance. Il permet d'éloigner l'idée que la dermopathie, pour laquelle nous la vîmes en 1893, ait débuté à cette époque par des lésions des muqueuses.

En février 1893, Mlle L... fut atteinte d'une éruption qui débuta par la partie interne des cuisses et par les avant-bras. Peu à peu cette éruption se généralisa, et actuellement on rencontre des éléments éruptifs un peu partout sauf à la face qui est saine.

La malade consulta à Paris le Dr Brocq et le professeur Alf. Fournier, qui lui déclarèrent (je cite les dires de la malade) que son affection était fort rare et qu'elle était très difficile à guérir. Le professeur Fournier lui parla d'injections sous cutanées (d'arsenic ?) ; mais ce traitement ne fut pas appliqué, la malade ne voulant pas rester à Paris. Elle séjourna cependant quelques temps à l'établissement hydrothérapique d'Auteuil, et c'est là qu'elle aurait été vue par Brocq, dont elle n'a pas conservé la consultation. Elle quitta alors Paris pour la Bourboule où elle fut soignée par le Dr Nicolas. Son affection s'aggravant toujours, elle vient dans un cabinet à l'Hôtel-Dieu de Nantes, et fut confiée à mes soins (mai 1893).

Etat au moment de l'entrée. — Mlle du L. est une femme de taille moyenne ; sauf l'absence de cheveux et de dents, qui sont remplacés par des postiches, elle ne porte pas son âge. Le visage est frais, l'œil vif, et la malade qui parait plutôt gaie que triste, s'exprime avec une grande volubilité. Elle commence par dire qu'elle a une maladie très rare, qu'elle a vu à Paris MM. Brocq et Fournier, et que ces deux spécialistes lui ont déclaré qu'elle n'était pas atteinte d'eczéma.

En examinant les mains et les avant-bras, on aperçoit une éruption qui, sur le dos des mains, est absolument analogue à

certains eczémas fendillés. qui ne suinte pas et n'a jamais suinté ; sur les poignets et les avant-bras, on trouve des plaques eczématiformes nummulaires ou plus ou moins circinées, parfois *surélevées* légèrement et, là, un peu humides. Ailleurs il y a seulement un état desquamatif comme celui d'un eczéma sec.

Sur les épaules, en avant et en arrière, on trouve des plaques franchement circinées et des parties maculeuses. Tout cela n'a jamais suinté.

Des lésions semblables existent sur le tronc, mais c'est aux cuisses et surtout à la cuisse droite que nous trouvons les lésions qui nous permettent de poser le diagnostic. Outre les manifestations eczématoïdes, il y a un certain nombre de tubercules rougeâtres gros comme un haricot. La malade dit qu'elle en a eu plusieurs semblables qui sont partis. Outre ces tubercules, il y a plusieurs grosses papules surélevées, rougeâtres légèrement croûteuses, faisant une saillie de 2 à 4 millimètres et variant de la largeur d'une pièce de 50 c. à celle d'une pièce de 2 fr. Elles sont rondes ou ovales. Il y en a à la face interne des deux cuisses. A la face externe de la cuisse droite, dans le voisinage du trochanter se trouve une grosse papule aplatie, faisant une saillie de 4 millimètres environ. Sur la partie la plus antérieure de cette papule se trouve une tumeur du volume d'une 1/2 noix, ayant la même couleur que la papule et la même consistance mollasse. Le visage est indemne et les éruptions prémycosiques s'arrêtent au cou.

En résumé les parties les moins avancées de l'éruption ressemblent à de l'eczéma sec, eczéma marginé, eczéma lichénoïde avec un peu de dépigmentation de la peau ; tandis que les parties les plus avancées, présentent de véritables tubercules mycosiques rouges, sur lesquels l'épiderme est tantôt conservé

et lisse, tantôt enlevé, de sorte que la surface est rouge et suintante ou couverte d'une croûtelle brunâtre, ou même d'une croûte plus épaisse, constituée en partie par le suintement de la surface malade, en partie par la poudre appliquée comme topique.

Toutes ces éruptions sont le siège d'un prurit marqué, mais non excessif. La malade est du reste dans un état général assez bon ; elle mange très bien et dort assez bien malgré les démangeaisons. Elle est seulement un peu surexcitée et éprouve un besoin continuel de mouvement. Elle était jadis bien plus calme.

Nous diagnostiquons mycosis fongoïde arrivé à la période des tumeurs fongoïdes et à marche rapide puisque la période prémycosique n'avait duré que 5 à 6 mois.

Comme premier traitement nous conseillons des injections sous-cutanées d'arséniate de soude. Ces injections sont faites avec la solution suivante, calquée sur l'injection au sublimé dont nous nous servons pour la syphilis.

Eau distillée.....	20 grammes
Glycérine pure.....	10 —
Arséniate de soude.....	30 centigrammes

Faire dissoudre

Chaque seringne de Pravaz contient donc 0,01 centig. d'arséniate de soude ; ces injections sont faites une puis deux par jour pendant 1 mois environ ; dans les derniers jours la malade les refuse parfois. Elles restent absolument inefficaces et paraissent plutôt fatiguer la malade, qui maigrit un peu. Nous essayons contre l'insomnie le chloral et la chloralose qui réussissent à la faire dormir, mais l'action de ces médicaments n'est pas constante chez notre malade. Enfin nous n'employons aucune pommade, la malade ayant déclaré formellement qu'elle n'en voulait pas,

toute pommade lui ayant fait mal jusqu'à ce jour. Elle se borne à poudrer son éruption.

Cependant Mlle du L... désirait se débarrasser de sa plus grosse tumeur, celle qui siégeait à la partie externe de la cuisse droite, au-dessus du trochanter.

En prenant les précautions antiseptiques d'usage, nous enlevâmes la tumeur et une partie seulement de la papule qui la continuait en arrière. La plaie longue de 9^cm^ fut réunie sans drainage, et guérit très bien malgré l'indocilité de la malade qui ne conserva jamais le pansement en place, et se leva trois jours après l'opération. Il y eut seulement un petit suintement dans un des points du surjet au crin de Florence. La papule attaquée par le bistouri diminua peu à peu. Nous reviendrons plus tard sur les caractères de la tumeur enlevée, dont partie fut mise dans alcool au 1/3, et partie dans l'alcool fort, enfin partie dans le liquide de Müller ; disons seulement que l'aspect macroscopique de la coupe rappelait celui d'un sarcome très homogène, ou de la coupe d'un ganglion lymphatique. L'aspect était absolument identique sur la coupe de la papule et sur la coupe de la tumeur. Bien que le tissu de la papule fut plus friable que celui de la peau saine, la cicatrisation se fit sensiblement aussi bien d'un côté que de l'autre.

Vers la fin du mois d'octobre 1893, Mlle du L... quitta l'Hôtel-Dieu et entra dans une communauté où je continuai à lui donner mes soins. J'essayai à deux reprises des applications de gallanol délayé dans de l'eau et recouvert de traumaticine après l'application. Enfin le mycosis pouvant avoir une origine parasitaire, et en ce cas un agent parasiticide énergique devant être essayé, je me décidai à faire badigeonner quelques parties du corps avec une solution de sublimé à 1/100 : voici la formule :

Eau.	aâ 245 grammes
Alcool.	
Sublimé	aâ 5 grammes
Teinture de Benjoin . . .	

Je priai la sœur garde-malade de continuer à faire tous les jours une lotion sur l'avant-bras gauche et les cuisses. L'avant-bras droit fut encore traité au gallanol recouvert de traumaticine; mais après quelques jours, la sœur qui soignait la malade, voyant la traumaticine s'exfolier, fit usage de sublimé sur les deux bras.

Le 18 novembre, après 8 jours de ce traitement, il nous semble que l'éruption a manifestement pâli, surtout aux cuisses et sur l'avant-bras gauche (qui est plus malade que le droit, tandis que la cuisse droite est plus malade que la gauche). La malade se trouve mieux. Son état général est redevenu très-bon depuis que l'on a cessé l'arsenic.

Il y a donc amélioration ; cependant sur le dos des mains l'éruption est un peu vive, j'ordonne alors d'essayer une autre solution ainsi conçue :

Eau.	400 grammes
Glycérine. . . .	100 —
Sublimé	5 —

avec recommandation d'éloigner ou de suspendre les lotions si le mal devient plus aigu. Pour les cuisses, on essayera comparativement les deux solutions de sublimé.

Après un mois environ de ce traitement, l'éruption qui avait semblé pâlir, reprit une nouvelle force. Une injection sous-cutanée de sublimé dans une papule, sembla amener plutôt une recrudescence que de l'amélioration.

Alors tout traitement actif fut cessé ; on se borna à des to-

niques et des calmants. L'état général qui s'était maintenue bon déclina rapidement, de sorte que vers la fin de décembre 1893, Mlle du L.., eût à peine la force de s'en retourner à Auray. Elle avait alors un peu d'œdème des jambes ; les lésions mycosiques commençaient à gagner le cou et la face, l'appétit, la gaieté avaient disparu, les forces diminuaient, l'amaigrissement faisait des progrès rapides. Nous apprîmes qu'elle avait succombé dans les premiers mois de 1894.

Réflexions. — On voit que l'évolution de ce mycosis fongoïde a été d'une rapidité extrême. puisque la malade n'a résisté que pendant un an, à peu près (1). La période prémycosique paraît également avoir été très courte, quatre mois peut-être ? Il convient d'ajouter cependant que le début de l'érythème prémycosique a pu être insidieux et qu'il peut remonter à une époque bien plus reculée que celle que la malade lui assigne.

OBSERVATION XI (personnelle).

(Clinique du Dr Brocq)

Mycosis fongoïde limité.

Femme de 70 ans, grande et maigre, ne présentant dans ses antécédents héréditaires ou personnels rien de particulier. Elle n'a jamais entendu parler de maladie de peau dans sa famille.

Le début de l'affection actuelle remonte à cinq ans.

A la suite d'une vive impression, mort subite de son mari pendant la nuit, elle voit se développer, quelque temps après,

(1) Le cas publié par le Dr Debove en 1872 est encore plus curieux à cet égard, il n'a duré que 6 mois.

au niveau du pariétal droit, une plaque rouge très prurigineuse et suintante. Bientôt, sur cette plaque, il se produit de l'alopécie. Quelques mois plus tard, la malade remarque qu'il se forme sur le côté gauche du cuir chevelu (région pariétale antérieure), une plaque analogue à la précédente, mais sèche et ayant de la tendance à augmenter rapidement. Il y a comme sur la première plaque, chûte complète des cheveux.

Après être resté dans cet état plusieurs années, le mal parut s'aggraver et des ulcérations se forment sur ce second placard d'eczèma.

Le Dr Brocq est alors consulté, il y a 8 mois de cela. (La malade ne se souvient pas très bien du traitement alors conseillé), mais à partir de ce moment, il y eut, paraît-il, une légère amélioration.

5 janvier 1895. — Nous relevons actuellement les lésions suivantes :

Sur toute la région fronto-pariétale et temporale gauche, une large surface d'un rouge vif, paraissant violacée par places, ayant un épiderme lisse que soulève de légères ondulations faites par des masses infiltrées dans l'épaisseur du cuir chevelu; pas de traces de cicatrices sur les endroits que la malade nous indique comme ayant été le siège d'ulcérations existant antérieurement. Le cuir chevelu est infiltré, épaissi ; il a perdu sa souplesse. Cette plaque est limitée par une bordure assez nette vers le milieu de la région temporale et frontale, en arrière, au contraire, elle est limitée irrégulièrement, les cheveux y font absolument défaut. Le prurit y est peu marqué.

Sur le côté droit du crâne, nous voyons un tout autre aspect. Le cuir chevelu entièrement glabre, est un peu moins rouge, les lésions sont moins avancées ; il n'y a pas eu, dans cette région,

d'ulcération ; mais ici les limites du mal sont moins nette, il s'étend jusqu'au niveau de l'aisselle. Sur le front nous trouvons les caractères de l'eczéma sec, le mal descend sur la ligne médiane jusqu'au niveau du sourcil droit, où la chute des poils commence à s'accuser. En arrière de ces deux vastes placards, le cuir chevelu a en général son aspect normal. Il y a des cheveux bien qu'ils soient rares, on y remarque toutefois en promenant la main quelques petites nodosités grosses comme un petit pois, quelques-unes sont ulcérées à leur sommet.

Sur l'angle supérieur de l'occipital existe la plus grosse tumeur, elle a le volume d'une noix, elle est développée sur la peau saine, et ulcérée à son sommet. — (La malade parait ignorer son existence).

L'état général est bon, pas de troubles digestifs, peu de prurit, la malade prétend qu'actuellement sa maladie s'améliore. Le traitement est nul depuis plusieurs mois.

Les ganglions rétro-mastoïdiens sont volumineux, surtout à gauche. Il n'y a pas la moindre lésion sur le reste du corps.

L'aspect général de la peau de la malade est celui que présentent les vieillards, elle est ridée, plissée, avec atrophie prononcée du derme.

Le point particulièrement intéressant de ce cas est sa limitation depuis plusieurs années au cuir chevelu et aux parties avoisinantes de la face, et cependant l'évolution de la maladie se produisant dans sa forme classique, puisque la période des tumeurs confirmées existe et que nous l'avons constatée.

OBSERVATION XII

Dûe à l'obligeance du Dr Tenneson, Hôpital Saint-Louis.

Mycosis fongoïde. Rétrocession de l'érythème prémycosique.

Michel Des..., 67 ans, démolisseur.

Antécédents héréditaires. — Néant.

Antécédents personnels. — Pendant toute son enfance et dans sa jeunesse, cet homme eut une bonne santé. Il ne subit qu'un accident, une fracture de jambe, qui se consolida bien.

Marié deux fois, il eut quatre enfants de ses deux femmes ; mais tous moururent d'accidents ou de maladies aiguës, soit dans leur petite enfance, soit dans leur adolescence. Son second mariage ne fut pas heureux, outre ses malheurs conjugaux, il fut en butte à des difficultés d'argent qui le conduisirent à la misère, l'affectèrent beaucoup et altérèrent sa santé. A ce moment, il fit de grands excès alcooliques, qu'il cessa depuis. Le début de la maladie remonte au mois de mai 1893. Le patient ressentit alors de vives démangeaisons aux bras et aux cuisses. Un médecin consulté ordonna des bains d'amidon ; mais ces bains, au dire du malade, augmentaient la rougeur et le prurit des parties atteintes, ce que voyant, il vint à Saint-Louis et fut admis dans le service de M. Tenneson. Il présenta alors cet état érythémateux avec légère desquamation du tégument entier, qui est désigné sous le nom d'eczéma généralisé. On prescrivit comme traitement l'enveloppement dans le caoutchouc, mais cette méthode

thérapeutique ne put être supportée en raison des crises de prurit qu'elle provoqua. Cette médication fut donc remplacée par de simples onctions à la vaseline pure.

Cet état de dermatite généralisée dura 3 mois ; après quoi, la desquamation s'accentua et la peau prit bientôt l'aspect suivant : elle est rouge, épaissie, infiltrée par places et grenue comme une peau d'orange. Enfin, après de longs jours, une notable amélioration se manifesta et toutes les lésions semblèrent vouloir rétrocéder.

Mais bientôt, on vit apparaître, disséminées sur les jambes du malade, de grosses élevures, papules mycosiques, qui se montrèrent, pour la plupart, *sur une peau saine*. Ces papules volumineuses sont développées dans l'épaisseur de la peau, sur quelques-unes la coloration des téguments est violacée. A ce moment, on lui donne de la liqueur de Fowler, il en prend jusqu'à 22 gouttes en 24 heures. Après avoir persisté un temps que le malade ne peut nous préciser, ces grosses papules commencèrent à regresser peu à peu, ne laissant pas de traces, pour ainsi dire.

Depuis six mois, ce malade présente un autre phénomène assez curieux, qui consiste en poussées d'urticaire n'affectant aucun siège de prédilection, ni d'allures déterminées.

Quelquefois, les papules urticariennes sont petites ; d'autrefois, ce sont de véritables papules géantes. Très prurigineuse, cette poussée urticarienne se fait habituellement le matin, vers 4 ou 5 heures ; rarement le soir, vers 10 ou 11 heures. Le plus souvent, elles sont surtout abondantes aux jambes.

Notons. enfin, que cet homme a offert, dans l'évolution de sa maladie actuelle, des plaques buccales et labiales, analogues aux plaques muqueuses syphilitiques. Ce malade n'est pourtant

pas infecté de la syphilis. Ces plaques ont, d'ailleurs, absolument disparu aujourd'hui.

Actuellement, l'état général du malade est plutôt bon, son appétit est conservé, ses digestions faciles.

Les forces physiques ont beaucoup diminué.

Lorsque maintenant on examine son tégument externe, en dehors des poussées urticariennes, il n'y a presque rien à noter. Nous ne relevons qu'un certain degré d'atrophie du derme très marquée sur les bras et sur les jambes avec sécheresse et rides abondantes ; mais notre patient a 67 ans.

Sur la face interne de la jambe gauche, au niveau de la malléole interne, on trouve un vaste placard pigmenté analogue à ceux qui succèdent aux ulcères variqueux si fréquents en cette région. Il s'étend en hauteur de 25 cent. à 30 cent. environ et en largeur, occupe toute la face inféro-interne de la jambe. A ce niveau la peau est violacée, amincie, il n'y a pas d'ulcérations. Ce sont, paraît-il les traces laissées par une des grosses papules précitées.

Il y a hyperthrophie ganglionnaire des régions inguinales, chute partielle des poils du pubis. Les cheveux et la barbe sont conservés.

OBSERVATION XIII (Résumée)

Augagneur *in* Lyon Médical 1889.

Mycosis fongoïde bénin ?

Une jeune fille de 14 ans présente des tumeurs limitées à la région cervicale droite. On note des ganglions très tuméfiées et des traînées inflammatoires s'étendant de la tumeur au cou.

On prescrit l'arsenic.

Trois mois après l'état général est devenu mauvais. M. Augagneur pratique alors l'ablation de la tumeur au bistouri. Guérison.

L'examen microscopique montre qu'il s'agit de tumeurs mycosiques ?

Remarque. — On ne saurait accepter ce cas sans faire quelques réserves ; au point de vue du mycosis l'éruption prémonitoire manque ; au point de vue du lymphadénome la bégninité de la maladie s'oppose à ce qu'on accepte ce diagnostic surtout étant donnée la brièveté des détails microscopiques. Une lésion purement inflammatoire ou tuberculeuse peut en certains cas en imposer pour un tissu lymphadénoïde.

DEUXIÈME PARTIE

CHAPITRE III

Nature du mycosis fongoïde

Pour remplir entièrement le programme que nous nous sommes assigné au début de ce travail ; il nous reste maintenant à parler de la nature du mycosis.

1° *Bactériologie.* — Divers observateurs s'appuyant sur les nouvelles découvertes dûes à la méthode Pastorienne, et sur les données récentes de la bactériologie, ont cru un instant tenir la clef du problème. Malheureusement, malgré le zèle de nombreux expérimentateurs, pour le mycosis comme pour les tumeurs malignes, la nature parasitaire de la maladie n'a pu être établie d'une manière certaine.

C'est en Allemagne que les recherches entreprises sur ce sujet ont été les plus nombreuses. Rindfleisch et Auspitz décrivent en même temps un micrococus spécial dans Ie mycocis fongoïde, micrococus devenu apparent en colorant les coupes par la méthode de Gram. L'un

d'eux le cultive sur des plaques de gélatine, l'inocule à un chat et reproduit ainsi des tumeurs analogues à celles du myocosis, où l'on retrouve le même microorganisme.

Auspitz constate sa présence dans les cellules épithéliales, dans les follicules pileux, les cheveux mêmes. On le trouve même dans les squames des parties qui ne paraissent atteintes que d'eczéma.

Rindfleisch, lui, place ce microbe exclusivement dans les vaisseaux et prétend ne l'avoir rencontré qu'en ce lieu, contrairement à Auspitz qui le signale dans l'interstice des éléments anatomiques.

Geber également au congrès de Berlin (septembre 1886), rapporte l'histoire d'une malade atteinte de mycosis et dont les tumeurs furent étudiées au point de vue bactériologique. Les inoculations tentées furent négatives, mais dans les coupes coloriées au Gram, on vit en dehors des vaisseaux, dans les fibres conjonctives des diplocoques et des streptocoques. La lumière des vaisseaux n'offrait aucune trace de ces germes. Geber pense que la présence de ces germes septiques n'est qu'un accident.

Il n'est pas le seul à partager cet avis, car nous voyons aussi Kœbner (1) émettre l'opinion que les microorganismes indiqués par les assistants d'Auspitz sont un accident. Quant aux microbes décrits par Rindfleisch et Hammer comme se trouvant dans les vaisseaux sanguins et les lymphatiques, ce sont, croyons-nous, des microbes développés après la mort ; des microbes de la putréfaction.

(1) Boston surgical and medical journal. — 12 mai 1887.

Les travaux de Hochsinger, de Schiff, de Stiliwagen en Angleterre, ne sont pas plus convaincants et ne font pas avancer la question.

En France la recherche de la nature parasitaire du mycosis a peut-être été moins ardemment poursuivie. Les mémoires touchant ce point sont moins nombreux. La communication de Vidal à l'académie de médecine, dans laquelle il relate l'observation d'un malade atteint de mycosis et dans le sang duquel existaient des parasites, n'est pas convaincante du tout.

Il y a pour arriver à la solution de ce problème de grosses difficultés à surmonter. Une des plus embarassantes est la facilité avec laquelle la peau malade, amincie, excoriée, se laisse pénétrer par les microorganismes vulgaires. Il en résulte dans les cultures tentées avec des fragments cutanés enlevés superficiellement (Biopsies) soit sur des taches érythémateuses, soit au niveau des tumeurs, le développement de colonies vulgaires et nombreuses qui n'ont rien de caractéristique ni de particulier.

C'est ce qui nous est arrivé dans les essais que nous avons fait en enlevant une partie de tumeur à une malade (obs. I). Les résultats loin d'être concluants, ne nous ont fournis que des colonies vulgaires, banales. Peut-être si l'on pouvait enlever une grosse tumeur et cultiver des parcelles de sa face profonde, obtiendrait-on quelques résultats en variant les milieux de culture ?

Si maintenant au lieu de s'adresser à des pièces

vivantes, on prend des pièces provenant d'autopsies, on retrouve tous les organismes de la putréfaction.

Enfin les inoculations elles-mêmes ne se sont pas montrées jusqu'à présent positives, sauf dans un cas bien douteux, (il s'agissait d'un chat). (1)

On le conçoit donc aisément, la doctrine parasitaire si tentante pour expliquer la généralisation, ne pourra être admise encore qu'à titre d'hypothèse plausible ; jusqu'à ce que le parasite ait été montré et démontré.

2° *Histologie.* — L'étude histologique du mycosis fongoïde nous fournit au contraire sur la nature de cette maladie, des données plus certaines et plus convaincantes. Nous oserions même dire, que jamais entité morbide basée sur l'anatomie pathologique, ne nous semble avoir été mieux établie ; c'est ce que nous allons essayer de démontrer et de prouver.

La pièce anatomique qui nous a servi à faire nos recherches, provient de la malade dont l'histoire est consignée dans notre X^e^ observation. Elle a été opérée par le Docteur A. Malherbe de Nantes le 7 octobre 1893, et c'est dans son laboratoire et avec son aide éclairée, que nous avons entrepris cette étude, qu'il a bien voulu rendre plus intéressante encore, en exécutant lui-même les quelques dessins qui la complètent.

La tumeur située en haut de la cuisse droite, un peu

(1) Serait-on ici comme pour la syphilis, dans l'impossibilité de trouver un animal réactif ?

au-dessus du grand trochanter, a le volume d'une noix. La *fig. 1* en donne très exactement les dimensions et autant que possible l'apparence. L'épiderme n'était pas enlevé, mais très mince, sauf sur le milieu qui était exulcéré, et la tumeur rappelait un peu l'aspect d'une framboise. L'incision faite en forme de navette (pour permettre la suture, qui a réussi malgré l'indocilité de la malade) nous a conduit à enlever de chaque côté de la tumeur une languette de tissu.

L'une de ces languettes est composée de peau en apparence saine ; l'autre est une papule mycosique (*ps et P fig. 1*).

Sur la coupe de la tumeur, *fig. 2*, on voit que le tissu est gris, absolument homogène ; il en est de même sur la coupe de la papule (*P papule mycosique*). Au dessous on voit des tractus blancs, *P. f.* représentant les parties fibreuses du derme qui résistent encore et qui sont reconnaissables à l'œil nu.

L'examen histologique nous montre des lésions qui nous permettent de considérer ce mycosis comme un véritable lymphadénome ; en effet il y a là substitution complète d'un *tissu nouveau* et *bien vivant* à un autre tissu, la peau normale ; il n'y a point les lésions vulgaires de l'inflammation ; c'est une néoplasie bien caractérisée et partout identique à elle-même que nous avons sous les yeux.

Nous décrirons d'abord le tissu de la tumeur, puis le tissu de la plaque mycosique qui lui servait de base, puis

enfin l'état de la peau saine en apparence qui confine à la tumeur.

A un faible grossissement on reconnaît la présence d'un épiderme conservé partout, ayant même des végétations plus longues qu'à l'état normal ; mais réduit par places au corps muqueux, d'où l'exulcération.

Au lieu du tissu des papilles, on voit au-dessous du corps muqueux de Malprighi un tissu formé d'innombrables petites cellules rondes, et, dans les points les plus minces un réseau fibrillaire très fin, analogue à celui des ganglions lymphatiques, qui soutient les éléments cellulaires. Il y a de nombreux vaisseaux.

Cellules. — Les cellules ont été étudiées après coloration par divers réactifs, picrocarmin, carmin aluné, hématoxyline et picrocarmin, ce sont des éléments très petits, variant de 5 à 10 μ en diamètre ; en moyenne ils sont à peu près de la même grosseur que les globules sanguins qne l'on rencontre dans certains points des préparations.

Nous avons cherché vainement des figures de mitoses bien nettes avec le carmin aluné. Il est donc probable que ces cellules se multiplient par division directe.

Au point de vue de leur constitution, ces cellules sont formées d'un gros noyau très volumineux, entouré d'une quantité extrêmement faible de protoplatma formant pour ainsi dire une enveloppe au noyau d'une minceur idéale sur les plus petites cellules. Dans les points favorables des

préparations, on peut distinguer de petits amas protoplamiques granuleux très délicats adhérents au noyau (1).

Dans le noyau se voient un ou plusieurs nucléoles. Les éléments que nous venons de décrire se présentent avec un aspect identique quelque soit le point des préparations où on les examine. Ils sont tellement serrés, que si les coupes sont un peu épaisses, ils masquent complètement le réticulum.

Outre les cellules propres du mycosis fongoïde, nous avons dû rechercher si nous verrions dans nos coupes des *mastzellen*, gros éléments que M. Leredde a observés dans la peau atteinte d'érythème prémycosique et auxquels il donne une grande valeur au point de vue du diagnostic. Dans des préparations colorées à la thionine phéniquée, nous avons pu voir de grosses cellules à protoplatma granuleux (*fig. 8. C*) constrastant par leur volume avec les cellules mycosiques (*fig. 8. m*). Ces grosses cellules sont situées sur les faisceaux connectifs incolores (*tc. fi. 8*) au milieu des fibres élastiques fortemement colorés par la thionine (*tc. fig. 8*).

Il convient de dire que ces éléments à protoplatma granuleux et munis d'un noyau bien colorable, n'ont pas exactement l'apparence des mastzellen observés par M. Leredde.

Dans *la figure 9*, faite sur une préparation de M. Leredde, on voit ces curieux éléments qui semblent totale-

(1) Ces granulations ne se distinguent que sur les préparations au picro-carmin et montées dans la glycérine.

ment dépourvus de noyaux et seraient donc là comme des *capita mortua*

De nouvelles recherches nous semblent nécessaires pour l'interprétation de ces éléments.

Trame. — La trame est un réticulum exactement semblable à celui des ganglions lymphatiques (*Voir fig. 9, 4 et 5*). On peut l'apercevoir sur les préparations minces, même sans l'action du pinceau. On la voit incolore sur les préparations au picro-carmin et bien colorée en rose sur les préparations au picro-carmin et hématoxyline. C'est ce dernier réactif qui nous a fourni les plus beaux réseaux. En présence de ces préparations, on ne peut s'empêcher de penser que les observateurs qui n'ont pas vu de réticulum, n'ont pas eu à leur disposition de véritables cas de mycosis. Le réticulum est composé par des trabécules et par de fines lamelles anastomosées ensemble de toutes parts et prenant leur point d'appui sur les vaisseaux. Dans les parties les plus favorables des préparations on voit nettement, sur les nœuds du réticulum, les cellules fixes ou plates du tissu conjonctif ; elles se distinguent des cellules du néoplasme par leur dimension plus grande, leur grande lame protoplasmique et leur disposition allongée sur les trabécules (*fig. 5 c. p.*).

Il nous a été permis de suivre les aspects successifs des préparations depuis les grosses travées de tissu conjonctif qui se trouvent profondément situés au-dessous des points les plus malades jusqu'au milieu du tissu mycosique pur. On voit les faisceaux connectifs s'amincir, se

dissocier, se diviser en faisceaux plus petits, séparés par des rangées ou des groupes de cellules, et enfin se réduire à l'état de réticulum. Il semble que dans cette transformation du tissu, il y ait à la fois une résorption et une sorte de dissection des fibrilles de chaqne faisceau connectif. Toujours est-il que les faisceaux coupés en travers sont de moins en moins gros à mesure que l'on s'avance vers les points tout à fait dégénérés. Les petits tractus membraneux d'une minceur idéale bien colorés par l'hématoxyline et le picro-carmin sont ou bien néoformés ou bien des restes de l'enveloppe des faisceaux conjonctifs (*fig. 5 m*). La dimension des mailles du réticulum varie ; on peut l'évaluer dans les points les plus avancés à 8 ou 10 μ. pour les plus petites mailles, et 15 à 20 μ. pour les plus grandes. Ces mailles sont le plus souvent allongées et perpendiculaires à la peau malade. Les fibres élastiques que l'on distingue bien sur les préparations ou picro-carmin, sont très nombreuses et très volumineuses dans les points où les faisceaux connectifs sont bien conservés ; mais elle se raréfient à mesure que l'on s'enfonce dans le tissu mycosique et finissent par disparaître complètement ; on n'en voit plus dans les points où le réticulum est parfaitement formé.

Vaisseaux. — On trouve dans le tissu mycosique des artères et des veines parfaitement reconnaissables. Les artères y possèdent des parois épaisses bien musclées et doivent résister longtemps à l'influence destructive des cellules mycosiques. La paroi des veines ne semble pas mo-

difiée quant à ses deux tuniques internes ; mais nous devons signaler un manchon périvasculaire de cellules embryonnaires occupant probablement des espaces lymphatiques et en tout cas la gaîne des vaisseaux ; nous reviendrons sur ces amas cellulaires de la gaîne des vaisseaux et nerfs ; ils nous paraissent jouer un rôle important dans la propagation du néoplasme. Si les tuniques des veines et des artères sont peu altérées, on peut dire que les capillaires en revanche présentent des modifications très importantes. Ils sont la plupart du temps élargis ; quelques-uns d'entre eux ont des parois formées de plusieurs épaisseurs de cellules ; d'autres sont réduits à une seule couche épithéliale comme les vaisseaux sarcomateux ; mais un fait constant, c'est que le réticulum paraît nettement prendre son point d'appui sur la surface de ces vaisseaux. Dans quelques capillaires on trouve des globules sanguins, d'autres sont vides. Leur épithélium très visible est agrandi, hypertrophié, pour ainsi dire, comme le capillaire lui-même. Parfois les parois semblent réunies par un réticulum extrêmement fin qui nous paraît être de nature fibrineuse. Les capillaires lymphatiques ne sont pas très nets ; mais les espaces du tissu conjonctif situés entre les faisceaux sont infiltrés de petites cellules jusqu'à une certaine distance des parties les plus malades.

Nerfs. — Les nerfs ne semblent pas très altérés, nous avons pu voir quelques cellules rondes en dedans de la gaîne lamelleuse. Le tissu conjonctif intrafasciculeux

semble épaissi. Souvent on voit un tronc nerveux une veine et une artère contenus dans une gaîne commune et fortement infiltrée de cellules mycosiques.

Muscles lisses. — On trouve dans les préparations un grand nombre de faisceaux musculaires lisses. Ils résistent longtemps à l'envahissement ; mais ils finissent par être dissociés et détruits, comme la plupart des autres tissus. Lorsqu'on arrive dans la tumeur proprement dite, on ne peut plus les distinguer.

Epiderme. — L'épiderme est conservé partout en totalité ou en partie ; dans certains points, les cellules ont beaucoup de tendance à desquamer ; de plus, beaucoup présentent l'altération vésiculeuse du noyau ; on y distingue très peu de figures mitosiques. Au dessus du corps muqueux de Malpighi, dont les éléments sont très volumineux et bien dentelés, on voit nettement le stratum granulosum ; mais la couche cornée est d'une minceur extrême. L'épiderme repose sur une membrane extrêmement mince que l'on voit sur les coupes en profil comme une petite ligne rouge (hématoxyline et picrocarmin), pas plus épaisse que les travées du réticulum voisin. On peut, d'après cette altération, pressentir l'approche du moment où, les cellules n'ayant plus de support, desquameront et donneront naissance à une ulcération vraie. Actuellement, il n'y a qu'une exulcération, c'est-à-dire que le corps muqueux est à nu.

Distribution des lésions :

a) *Dans les tumeurs.* — Dans les points faisant franchement partie de la tumeur, on ne trouve rien que quelques vaisseaux artériels ou veineux, les capillaires dilatés et le tissu mycosique décrit plus haut. Mais à mesure que l'on s'avance vers la profondeur, on rencontre des faisceaux connectifs de plus en plus volumineux et des fibres élastiques qui ont résisté à la destruction.

b) *Dans le tissu fibroélastique du derme.* — Là, on reconnaît les faisceaux fibreux et entre eux les grands amas de cellules rondes qui occupent manifestement les espaces virtuels ménagés entre les faisceaux connectifs et considérés comme des espaces lymphatiques. Par places, les cellules rondes s'étant très multipliées, masquent complètement le tissu fibreux. Dans les parties médiocrement avancées de la néoplasie, les fibres élastiques sont nombreuses et ne présentent aucune altération. C'est encore dans ces points que les préparations à la thionine permettent de voir de gros éléments assez bizarres, comparables jusqu'à un certain point à ceux que M. Leredde a décrits comme des Mastzellen et auxquels cet observateur attribue un rôle important dans la genèse du mycosis. Sans prétendre trancher la question, nous sommes disposé à voir dans ces éléments, des cellules fixes du tissu conjonctit plus ou moins altérées. L'apparition de ces cel-

lules est peut-être due à l'irritation des parties ; mais elle ne nous semble pas caractéristique du mycosis.

c) Dans le tissu adipeux. — Les lésions du tissu adipeux sont extrêmement curieuses ; les petites cellules du mycosis s'infiltrent dans les cloisons connectives qui séparent et soutiennent les vésicules adipeuses (*Voy. fig. 6. c.*) et leur font une couronne complète. Rien de plus élégant que les figures données par le début de cet envahissement. Plus tard, les cloisons s'épaississent (*Voy. fig. 6. A.*) les cellules adipeuses sont de plus en plus comprimées, diminuent de volume et finissent par disparaître. On ne peut pas observer les détails de ce dernier stade, parceque les petites cellules mycosiques masquent tout. A mesure que ces phénomènes se passent, les capillaires et le réticulum connectif se développent de plus en plus.

d) Glandes et poils. — Nous avons aperçu quelques poils follets avec leur follicule plus ou moins atrophié par la pression du tissu mycosique. Les glandes sébacées nous ont semblé totalement détruites. Nous les avons vainement cherchées le long des follicules pileux. Les glandes sudoripares au contraire sont nombreuses, mais entre les sinuosités du glomérule, au lieu du peloton adipeux habituel, on rencontre de grandes quantités de cellules mycosiques semblant attaquer le glomérule de toutes parts. Il paraît certain que le processus aboutit à une destruction complète, car dans les points les plus avancés de la tumeur, il ne nous a pas été donné d'observer la moindre trace de glande sudoripare.

Papule. — Nous ne nous étendrons pas sur la description du tissu de la papule (*P. fig. 1*) servant de base à la tumeur. En effet, les lésions sont absolument identiques à celles de la tumeur ; toute la différence consiste en ce que le tissu mycosique occupe là une moindre hauteur.

Peau saine. — Nous avons dirigé un certain nombre de coupes vers le petit morceau de peau saine en apparence qui s'est trouvé enlevé avec la tumeur. Nous avons vu que les papilles du derme en apparence normales, contiennent un certain nombre de cellules mycosiques. D'après cette observation, il est permis de supposer que les lésions débutent très superficiellement par les lymphatiques des papilles. Sous quelle influence ces papilles sont-elles envahies ? C'est ce que nous ne saurions dire ; il reste encore la même incertitude sur la cause de cette curieuse lésion que sur celles des tumeurs en général.

En résumé l'altération du mycosis fongoïde se résume dans la transformation en tissu de lymphadénome de tous les éléments de la peau. La lésion paraît débuter très-superficiellement dans les papilles, d'où probablement les érythèmes prémycosiques. Elle se développe en gagnant les espaces lymphatiques du tissu conjonctif et en suivant les gaines des vaisseaux et nerfs. Elle altère ou détruit les poils ou les glandes. Elle détermine un développement énorme des capillaires et peut-être des veines, tandis que les artères sont plutôt sclérosées. Elle peut s'ulcérer par destruction de la membrane basilaire de l'épithé-

lium. Elle peut jusqu'à un certain point rétrocéder comme le montre la clinique ; mais nous ne savons pas pourquoi. Ce dernier caractére est, selon nous, capital pour établir l'identité ou la parenté proche du lymphadénome ordinaire et du mycosis fongoïde.

Technique histologique. — C'est en procédant sur de très-nombreuses coupes et en variant les méthodes de colorations que le Dr Malherbe est parvenu à distinguer et à décrire tous les détails que nous venons d'exposer.

Nous allons résumer rapidement ces méthodes.

Sur des coupes colorées au picro-carmin de Ranvier et montées dans la glycérine, on voit très bien les cellules mycosiques qui sont un peu gonflées ; elles montrent bien les fibres élastiques et l'épiderme. Au contraire le réticulum y est peu visible, n'étant pas coloré, et l'envahissement du tissu adipeux par le néoplasme est difficile à suivre à cause de la persistance de la graisse, des cristaux de margarine qui rendent les préparations peu claires.

Sur les préparations traitées par l'hématoxyline et le carmin, autrement dit procédé de la double coloration, on voit bien le réticulum, très bien l'envahissement du tissu adipeux par le processus pathologique,enfin très bien aussi le processus de l'ulcération ; les vaisseaux eux-mêmes sont nettement dessinés, mais les fibres élastiques ne sont point apparentes.

Pour rendre visibles ces fibres élastiques, nous avons soumis des coupes à une nouvelle méthode préco-

nisée dans le journal de Unna (Monathefte für practisch dermatologie) 1894. Le procédé consiste à colorer les fibres élastiques par une solution d'acide d'orcéine :

Orcéine de Grübler	1 partie
Acide chlorhydrique	1 id
Alcool absolu	100 id

La coupe se colore à froid en cinq minutes, on lave à l'eau puis on colore rapidement avec le bleu de méthylène en solution aq. à 1/100, on lave, deshydrate par alcool absolu, éclaircit avec le Xylol et monte en baume.

On voit ainsi les faisceaux conjonctifs du derme colorés en violet, et les fibres élastiques en violet presque noir tant elles fixent fortement ce réactif. Les cellules mycosiques, les cellules du corps muqueux de Malpighi, se colorent en violet bleuâtre, par places même franchement en bleu. Ce procédé ne nous a pas paru supérieur au picro-carmin pour la différenciation des éléments élastiques, celui-ci a même l'avantage de colorer en jaune les fibres élastiques, ce qui permet de les voir mieux certainement que lorsque l'on a une teinte uniforme et qu'on ne fait la différence des éléments que par une intensité variable de coloration.

C'est en employant la thionine phéniquée que nous avons vu dans nos coupes provenant de pièces fixées par l'alcool, de grosses cellules granuleuses du tissu conjonctif, des fibres élastiques bien colorése, des cellules mycosiques. Mais là on ne voyait pas de réticulum ni de travées connectives qui sont à peine colorées. C'est en employant

ce réactif et en opérant sur des pièces exclusivement fixées par le sublimé que M. Leredde a vu et décrit les Mastzellen.

Voci ce réactif :

Thionine	0.5
Alcool abs	10

faire dissoudre et ajouter péu à peu :

Acide phénique....	1
Eau	100

Colorer trois minutes, laver, traiter par alcool absolu, Xylol et monter dans le baume.

Cette méthode a l'inconvénient de donner des préparations unicolores, ce qui est incontestablement une infériorité.

Enfin nous avons traité quelques-unes de nos coupes par la méthode de Gram. Nous n'y avons point découvert de microbes ; mais par ce procédé, nous avons vu dans certains points des préparations, des mitoses abondantes. Toutefois cette méthode est d'une trop grande instabilité, et nos préparations se sont trop rapidement altérées pour être bien utilisées.

Ce sont là les principaux moyens que nous avons employés pour étudier notre cas de mycosis fongoïde.

Il en est un dernier très compliqué, que nous avons essayé d'utiliser, il est dû à Cavazzani ; voici en quoi il consiste essentiellement :

1° Coloration du noyau par l'hématoxyline acide d'Ehrlich (1).

2° Lavage à grande eau ;

3° Colorer dans un mélange de :

Hématoxyline susdite Sol. aq. de Fuchsine Sol. aq. d'orange	parties égales,

Les coupes y séjournent pendant 1' 1/2 à 3' et on lave à l'eau jusqu'à ce qu'il ne reste plus de fuchsine en excès.

4° On décolore par l'acide picrique en solution alcoolique ;

5° On lave à l'eau.

Puis on traite par l'alcool abs., le Xylol, et l'on monte dans le baume.

C'est par ce procédé que nous avons obtenu les coupes qui ont servi à dessiner la fig. 7. On y voit avec une netteté remarquable les fibrilles du réticulum colorées en rose venir se terminer jusque sur la membrane basilaire qui soutient l'épithélium.

(1) Eau, 100 cc. ; alcool abs. 100 cc. ; glycérine, 100 cc. ; Acide citrique cristallisable, 10 cc. ; hématoxyline, 2 gr. ; alun en excès.

CHAPITRE IV

Discussion sur la nature lymphadénique du mycosis fongoïde

Le mycosis fongoïde est-il donc un Lymphadénome ? Oui, pour les motifs suivants.

1° *Histologiquement* il reproduit *dans des points où ce tissu n'existe pas à l'état normal* le tissu typique des ganglions lymphatiques, réticulum prenant naissance sur les vaisseaux, cellules lymphatiques habitant les mailles du réticulum, cellules fixes tapissant ces mailles.

C'est vainement qu'on objecterait la présence de parties purement embryonnaires ; on trouve des parties *embryonnaires dans toutes les tumeurs*, à bien peu d'exceptions près (lipome, fibrome adulte et quelques autres). On a le très grand tort de faire usage du mot sarcomateux dans le sens d'embryonnaire, et sans doute cet abus de langage n'a pas peu contribué à entretenir la confusion.

Ajoutons que dans les véritables sarcomes globo-cellulaires, les seuls que l'on puisse confondre avec le lymphadénome, on ne trouve qu'un réticulum misérable, avec des vaisseaux absolument réduits à leur endothélium.

Nous ne méconnaissons pas qu'il y ait des tumeurs de transition ; mais ces tumeurs sont surtout des tumeurs de l'abdomen et du médiastin et l'on ne sait jamais au juste

si les coupes ne portent pas sur des ganglions altérés mais possédant encore un réticulum reconnaissable.

Enfin dans les cas de lymphadénome qu'il nous a été donné d'examiner, nous n'avons jamais rencontré de parties à cellules fusiformes ; tandis qu'il est peu de sarcomes où l'on n'en rencontre quelques-unes.

On ne saurait confondre avec le lymphadénome le sarcome alvéolaire. Ce dernier extrêmement rare, est pour nous un sarcome globo-cellulaire à développement tellement rapide que les travées connectives sont écartées par les nids de cellules embryonnaires et forment un tissu alvéolaire destiné probablement à une destruction ultérieure. L'aspect des préparations est du reste sans aucun rapport avec les préparations de lymphadénome.

Parmi les tumeurs du genre sarcome, le gliome ou sarcome névroglique est celui qui ressemble le plus au lymphadénome. Les cellules sont pour ainsi dire identiques, mais le réticulum est moins bien organisé et ne reproduit pas identiquement le réticulum des ganglions lymphatiques.

Cela dit où placerons-nous le lymphadénome dans la classification des tumeurs ?

Nous en ferons un genre voisin du sarcome dans le groupe des tumeurs conjonctives que le Dr A. Malherbe établit ainsi dans sa classification des tumeurs (1).

(1) Cours inédit sur l'anatomie pathologique des tumeurs.

Groupe A. — Néoplasie conjonctive :

Dix genres	Sarcome Gliome Lymphadénome Myélome Myxome	Néoplasie conjonctive embryonnaire à divers degrés
	Fibrome Lipome Chondrome Ostéome Odontome	Néoplasie conjonctive adulte

2° *Cliniquement.* — Le lymphadénome est probablement la seule néoplasie maligne dont les tumeurs soient susceptibles de rétrocéder et de disparaître, pour repousser un certain temps après.

Le lymphadénome étant très rare, nous n'en pouvons guère citer d'exemples. En voici un cependant, qui nous a été communiqué par le Dr A. Malherbe :

Femme de 30 ans, morte de cachexie cancéreuse (1) à l'Hôtel-Dieu de Nantes. Elle avait présenté depuis 1 an ou 18 mois plusieurs tumeurs sur l'avant-bras ; dont

(1) Ce mot cancéreux n'a pour nous qu'un sens purement clinique. Nous nous refusons absolument à le restreindre au sens d'épithéliome comme le veut Critzmann.

une fut enlevée. Toujours est-il, que ces tumeurs rétrocédèrent et disparurent. Une seule resta au niveau du ganglion épitrochléen ; pas de ganglions dans l'aisselle, il n'y avait pas de généralisation (?)

L'examen histologique fut fait par le Dr A. Malherbe au commencement de 1873 ; on crut d'abord à un carcinome vu la mollesse et le suc du tissu ; mais le pinceau après avoir chassé les cellules, met en évidence un réticulum typique. On peut voir encore très nettement le réticulum sur une préparation conservée depuis lors et âgée par conséquent de plus de 22 ans. Le réticulum est très net, les cellules sont un peu plus grosses que celles d'un ganglion normal. Ici la marche clinique est très nette.

Or, jamais nous n'avons vu ni lu de fait pareil relatif à une tumeur maligne examinée au microscope, et reconnue différente du lymphadénome.

Une observation, que le Dr Heurtaux, de Nantes, publiait en 1875, dans les Bulletins de la Société de chirurgie, nous semble aussi bien analogue, par sa marche clinique, à celle qui précède ; malheureusement, il n'a pas été fait d'examen histologique de ce cas. La voici résumée : (1).

Il s'agit d'un homme de 43 ans, de constitution médiocre, lymphatique, pas syphilitique ; qui porte une tumeur occupant la région lombaire à gauche de la ligne médiane.

(1) Bulletin de la Société de Chirurgie, 1875, page 94.

Dès l'âge de 28 à 30 ans, cet homme eut, dans la même région, des petites tumeurs qui s'affaissèrent et reparurent à diverses reprises. Actuellement, il porte, à gauche de la ligne médiane, une grosse tumeur occupant la région lombaire et datant de 3 à 4 mois.

M. Heurtaux, considérant cette production comme une tumeur maligne, conseille l'ablation. Il revit le malade quelques jours après ce premier examen, et la tumeur avait manifestement grossi ; elle était devenue douloureuse, ce qui concordait bien avec le diagnostic de tumeur maligne. Mais peu après cette seconde visite, le malade se présenta de nouveau souriant, et annonçant que sa tumeur avait beaucoup diminué, ce qui était réel, dit le Dr Heurtaux. Ce changement si remarquable s'était effectué en moins de 8 jours. Aucun traitement n'ayant été mis en usage, il faut attribuer ce fait aux seuls efforts de la nature. Cette tumeur s'affaissa complètement, ne laissant qu'une coloration violette comme trace de sa présence.

Bientôt cependant, des glandes se développèrent dans l'aisselle, avec une marche progressive très rapide ; enfin, une grande cachexie ne tarda pas à se montrer et à s'accuser, cachexie à laquelle le malade succomba rapidement.

L'autopsie ne put être faite.

Ces deux cas, que l'on ne peut certes nier être des tumeurs lymphadénoïdes, ont donc un grand caractère commun avec le mycosis fongoïde, c'est la possibilité de rétro-

céder par les seuls efforts de la nature, rétrocession bizarre, et à laquelle actuellement, on n'est pas en mesure d'assigner une cause quelconque, c'est un fait clinique que nous devons constater, et sur lequel nous croyons pouvoir nous appuyer pour prouver l'identité du lymphadénome et du mycosis fongoïde.

L'anatomie pathologique et la clinique sont donc d'accord pour prouver cette étroite parenté tout au moins.

CONCLUSIONS

De l'ensemble des questions que nous venons de passer successivement en revue, les conclusions suivantes semblent découler naturellement :

1° Les érythèmes prémycosiques peuvent varier d'un malade à l'autre ; ils ressemblent habituellement à l'eczéma vulgaire, mais ils peuvent revêtir la forme d'un eczéma papuleux ou marginé, d'une dermatite exfoliatrice généralisée, bizarre ; d'un psoriasis, d'un lichen ruber, d'un pityriasis, d'une érythrodermie scarlatiniforme, d'un érythème bulleux, etc.

2° Ils peuvent être polymorphes sur le même sujet et y présenter une association plus ou moins complète des formes énumérées dans le paragraphe précédent.

3° Les causes de ce polymorphisme nous échappent encore ; on peut invoquer les conditions d'existence, de terrain, de susceptibilité nerveuse, etc., mais en somme, on ne sait rien de précis à cet égard.

4° Les érythèmes prémycosiques offrent quelques caractères communs : c'est une généralisation graduelle de l'éruption, une modification spéciale de la peau qui s'épaissit, une priorité notable sur les tumeurs, une résis-

tance désespérante au traitement, enfin une rétrocession passagère, soudaine, inopinée.

5° Quelquefois la chronologie des diverses phases de la maladie peut être bouleversée. (1re partie, obs. VIII. Roséole superficielle prémycosique au cours de la phase des tumeurs).

6° Les érythèmes prémycosiques peuvent manquer et les tumeurs paraître d'emblée.

7° La question bactériologique n'est pas du tout élucidée.

8° Le mycosis fongoïde n'est pas un sarcome, bien que voisin comme genre de cette tumeur, puisque comme le sarcome, il appartient au type conjonctif.

9° Le mycosis fongoïde est un lymphadénome.

Nous nous rallions donc en somme à l'opinion émise par Ranvier, Debove et les autres maîtres de l'école française, qui les premiers s'occupèrent d'étudier l'histologie et la nature du mycosis fongoïde ; bien qu'aujourd'hui pourtant cette opinion ne soit pas admise sans conteste par beaucoup d'observateurs.

Vu :
Le Président de la Thèse,
M. DEBOVE.

Vu : *Le Doyen,*
BROUARDEL.

Vu et permis d'imprimeb :
Le Vice-Recteur de l'Académie de Paris,
GRÉARD.

INDEX BIBLIOGRAPHIQUE

Alibert. — Traité complet des maladies de la peau 1833.
Bazin. — Art. mycosis *in* Dict. de Dechambre.
Gillot. — Thèse de Paris 1869.
Debove. — Société anatomique 1872.
Landouzy. — Société de Biologie 1871.
Perrin. — De la sarcomatose cutanée. Thèse de Paris, 1886.
Pélissier. — Mycosis fongoïde. Thèse de Montpellier 1869.
Vidal et Brocq. — Mycosis fongoïde *in* France médicale 1885, nos 79 à 85.
Augagneur. — Mycosis fougoïde bénin. Lyon médical 1889, n° 16.
Philippson. — Mycosis fougoïde. Deut. med. Woch n° 52, p. 1076, 1889. Revue de Hayem 15 Juillet 1890.
Stoukowenkoff. — Ein fall von mycosis fongoïde Aliberti Arch. für derm. et syph. hefte 1, 2, 1890. Revue de Hayem (indication précédente.)
Amicis. — Scella mucosi fongoïde di Alibert. Gion, ital. delle mal ven. e della pelle. fac V, p. 307, 1877. Revue de Hayem 1887 t. 31 p. 599.
Geber. — Granuloma fongoïde. Berlin klini. Woch n° 46, 1886. Revue de Hayem t. 30 p 232, 1887.
Fox. — Mycosis fongoïde. Journal of cutaneous page 104, mars 1890.
Rheinhold et Ledermann. — Deux cas de mycosis fongoïde. Arch. für dermatologie p. 683, 1889.

H. Kühne. — Champignons trouvés dans le mycosis fongoïde, R. de Hayem t. 31 p. 172, 1888.

Kaposi. — Ueber mycosis fougoïde. Wiener med. Woch 1er mai 1888. Mycosis fongoïde et ses rapports avec les affections similaires. Wiener med. Woch 7 mai 1887.

Blanc. — Cas de mycosis fongoïde d'Alibert. Journ. of cutaneous and geni. urin diseases, Juillet et Août 1888.

Joseph. — Ueber pseudo leukamia cutis. Bull. méd, mars 1890, p. 236.

Hallopeau et Jeanselme. — Sur une sacromatose cutanée offrant les caractères d'une lymphangite infectieuse, Journal de Fournier, fév. 1893 p. 88.

Hallopeau et Phulpin. — Sur un cas de mycosis fongoïde d'emblée compliqué de gangrène massive, avec dénudation du squelette. Journ. de Fournier, mars 1893 p. 143.

Kubel. — Ein fall mycosis fongoïde. Sem. méd. 3 Juin 1893.

Hallopeau et Besnier. — Sur les érythrodermies du mycosis fongoïde. Revue de Hayem 15 Janv. 1893.

Vidal. — Mycosis fongoïde. Sem. méd. 30 mars 1890.

Hallopeau et Jeanselme. — Sur une sarcomatose cutanée offrant les caractères cliniques d'une lymphangite infectieuse. R. de Hayem 15 Janvier 1893.

Allan Janieson. — Du mycosis fongoïde. Sem. méd. 15 fév. 1893.

H. Stélivagon et J. Leffingwoll Hatoh. — Mycosis fongoïde, 2 obs. Bibliographie. Journ. of cutaneous fév. 1892.

Shepherd. — Sarcome du bras envahissant la peau, amputation. Journal of cutaneous fév. 1892.

Pye Smith. — Mycosis fongoïde. Britsih med. 19 décem. 1891.

Hallopeau et Besnier. — Sur les érythrodermies du mycosis fongoïde. Ann. de dermatologie, Sept. et Oct. 1892 p. 987.

Shepherd de Montréal et Sherwelle de Brooklym. — Sarcomatose multiple, amélioration par de fortes doses d'As. Journ. of cutaneous 1891.

Volkers. — Ueber granuloma fongoïde der Haùt. Sem. méd. fév. 1894.

E. Besnier. — Deux observations nouvelles pour servir à l'étude clinique du mycosis fongoïde et particulièrement de la période prémycosique de cette maladie. Bull. soc. Derm. mars 1892.

Tropeznikof. — Mycosis fongoïde. Journ. de Fournier mars 1892.

Max *Joseph.* — Ueber pseudo leukamia cutis. Deut. med. Wock n° 46, 1889.

Hallopeau. — Nouvelle forme de lymphodermie. Sem. méd. Sept. 1889.

Hallopeau et Janselme. — A propos d'un cas de mycosis fongoïde. Bull. méd. 12 mars 1893.

Hallopeau et Janselme. — Un cas de mycosis fongoïde avec gangrène progressive, localisation palatine et induration scléreuse presque généralisée de la peau. Bull. soc. de Derm. Décem. 1892, p. 496.

Kundiat. — De la lympho-sarcomatose. Bull. méd. 22 mars 1894.

Kaposi. — De la sarcomatose cutanée. Bull. méd. 15 fév. 1893.

Terrier. — Sarcome cutané. Soc. de chirurgie Décem. 1886.

Mouret. — Des tumeurs multiples sous-cutanées dans la diathèse sarcomateuse. Thèse de Paris 1888.

Doniz et Lanar. — Ueber mycosis. Arch. für pathol. anat. B. D. CXVI, 2, 1889.

Hallopeau. — Lymphodermie scarlatiniforme, début probable d'un mycosis fongoïde. Bull. méd. 8 Sept. 1889.

Duhreuilh. — Un cas de mycosis fongoïde. Ann. de la polyclinique de Bordeaux, Janv. 1889.

Brachet. — Mycosis fongoïde. Ann. Derm. et syph. 1889, n° 6.

Kaposi. — Nature du mycosis fongoïde. Soc. de méd. de Vienne. 1er Avril 1887.

Kœbner. — Mycosis fongoïde. Monatsch für practisch. Derm. n° 11. Nov. 1886.

Dreshfeld. — Mycosis fongoïde. Manchester path. society 13 Oct. 1886.

Pagne et Eve. — Granuloma fongoïde, path. society of London 4 mars 1886.

Georges Tilden. — So callid mycosis fongoïde. The Boston med. and Journ. surgical 22 Oct. 1885.

Vidal. — Observation de lymphodermie pernicieuse. Ann. Derm. et syph. n° 6, 1889.

Carl Rochsinger et Edouard Schiff. — Sur la lunkemia cutis, Viertely Heft, 3, 1887.

Ciarrochi. — Mycosis fongoïde et rapports avec la sarcomatose cutanée. Giorn. ital. etc. 1887, p. 312.

S. Edward. — Sarcome cutané. Sem. méd. 23 Décem. 1885.

A. Rothacker et J. A. Tompson. — Cas de mélano-sarcome. Medical News, 5 Sept. 1885.

Musser et Ludlow. — Sarcome de la peau et sarcome secondaire du foie etc. pathological society of Philadelphie 11 Décem. 1884.

Kœbner. — Sarcomes multiples, pigmentaires, idiopathiques des extrémités. Société de médecide Berlinoise 10 fév. 1886.

Lincoln. — A case of melano-sarcoma of the nase cured by galvano cauterization. New-York med. Journ. 10 Décem. 1885.

J. A. Wyeth. — Mélano-sarcome de la face. New-York pathological society, 14 Décem. 1885.

Reverdin et Mayor. — Mélano-sarcome de la région dorsale et des ganglions axillaires. Extirpation. Récidive rapide et mort. Rev. méd. de la Suisse Romande 15 fév. 1886.

Dum. James H. — Remarquable néoplasie of the skin. Journ. of cut and ven. diseases. New-York mai 1886.

E. Leredde. — Contribution à l'histologie du mycosis fongoïde. Soc. de Derm. 1894.

Brocq et Matton. — Mycosis fongoïde. Soc. de Derm. 1891.

Brocq. — Qu'est-ce que le mycosis fongoïde ? Gaz. hebd. de méd. et de chirur. 2 Avril 1886.

Haltopeau. — Mycosis fongoïde. Revue générale *in* Revue de Hayem (tirage à part.)

Philippson. — Histologie du mycosis fongoïde typique. Soc. Derm. 23 Avril 1892.

Hallopeau et *Barié.* — Un cas de mycosis fongoïde. Soc. derm. 23 Avril 1892.

Jonaskanter. — Sur la rencontre de cellules éosinophiles dans le eymphôme malin.
Thèse inaugurale, Breslau 1893.

Malcoln Morris. — Dermatite, généralisée, sans doute variété rare de mycosis fongoïde.
The british med. journ. 2 juin 1894.

EXPLICATION DES FIGURES

Fig. 1. — Reproduction exacte en grandeur naturelle de la tumeur enlevée à Mlle du L... (Voyez obs. X^e^. — En *T* la tumeur même légèrement exulcérée en *U*. En *P* la plaque mycosique qui n'est autre chose qu'une tumeur moins développée. En *p. s.* la peau saine en apparence. En *D. D.* la direction de la coupe pour obtenir la pièce représentée fig. 2. *V.* verrucosité de la surface.

Fig. 2. — Coupe de la tumeur suivant *D. D.* — *T* tumeur, *P* papule, *ps* peau saine. En *p. f.* on reconnait à l'œil nu des tractus fibreux du derme qui ne sont pas encore détruits. Toute la partie *T* est donc bien du néoplasme et l'on comprend que, la résorption de *T* étant possible, il reste dans *p. f.* des éléments suffisants pour que le derme semble conservé. *G* tissu adipeux sous cutané.

Fig. 3. — Coupe sur une partie où le mal n'est pas très avancé encore. *E.* épiderme, *P.* papilles, *P'* papilles coupées obliquement, *V. V.* Vaisseaux accompagnés de quelques tractus fribreux, *c. m.* amas de cellules mycosiques à peine visibles à ce faible grossissement (Obj. 2, oc. 1. vérick).

Fig. 4. — Tissu mycosique. Le point représenté est un endroit très mince où les cellules sont tombées et ont laissé le réticulum a un, bien qu'on n'ait pas fait usage du pinceau. Color. hématoxiline et picrocarmin, *V. V.* vaisseaux, R. réticulum, C. cellules mycosiques.

Fig. 5. — Réticulum a un plus fort grossissement (300 diamètres environ ; obs. 8 à sec Vérick o c. I). *r.* réticulum *c.* cellules mycosiques. *C. p.* cellules plates du réticulum. *M.* portions membraneuses du réticulum. Ces portions membraneuses excessivement délicates sont bien visibles par la coloration avec hématoxyline et picro-carmin. Dans les coupes colorées au picro-carmin seul on ne peut les voir convenablement.

Fig. 6. — Envahissement du tissu adipeux par le mycosis. *A* grosses cloisons étouffant une cellule adipeuse. *C.* cloison mince, début de l'envahissement ; cette cloison n'est infiltrée que d'une seule couche de cellules mycosiques. *N.* Noyau d'une cellule adipeuse. *V.* Vaisseau (150 diamètres obs. 6 oc. I). Vérick. On peut observer ce processus sur des prép. colorées au picro-carmin ; mais on est gêné par la graisse. Le dessin ci-dessus est pris sur une préparation à l'hématoxyline du picro-carmin monté dans le baume.

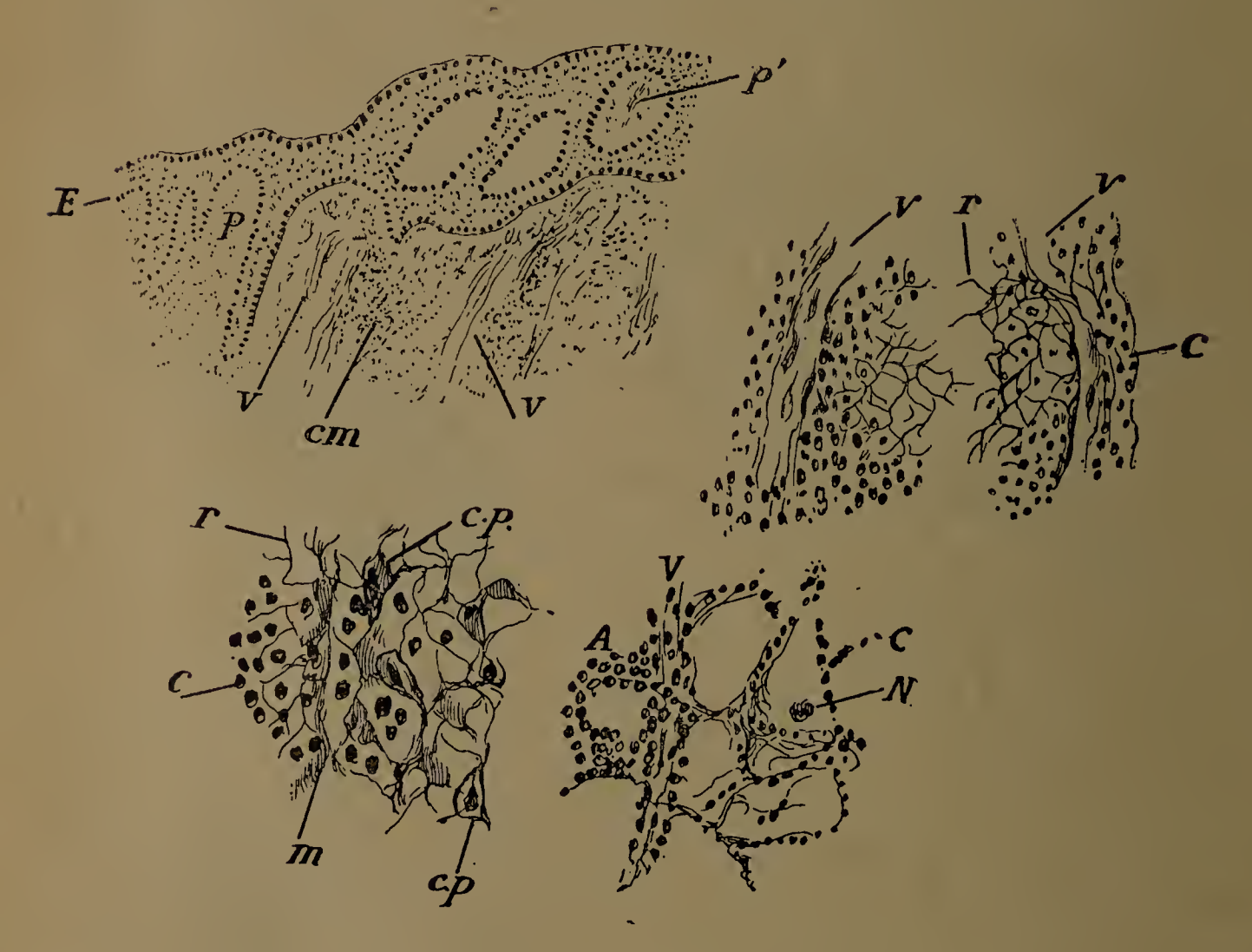

Fig. 7. — Cette figure représente le mécanisme de l'exulcération et de l'ulcération éventuelle. On peut voir les détails qui s'y trouvent sur des préparations à l'ématoxyline et picro-carmin ou bien sur des préparations par la méthode de Cavazzani. *R.* représente le réticulum d'une papille ; les fibrilles de ce réticulum vont se terminer sur *m. b.* membrane basilaire qui soutient l'épithélium. *C. m.* corps muqueux de Malpighi dont les cellules sont peu altérées excepté en C' où leurs limites sont peu visibles et où elles paraissent infiltrées de noyaux mycosiques *c. m.* cellules mycosiques contenues dans le réticulum.

Fig. 8. — Préparation à la thionine ; partie profonde du derme ne renfermant encore que quelques cellules mycosiques. *T. c.* tissu conjonctif très peu apparent. *F. e.* fibres élastiques colorées en bleu vert par la thionine. *M.* cellules mycosiques. *C. c. c.* trois grosses cellules granuleuses mais à noyau conservé peut être sont-ce des cellules connectives en voie de dégénérescence.

Fig. 9. — Dessin fait sur une préparation de M. Lereddc. Erythrodermie prémycosique, papille dans laquelle on voit d'étranges éléments sans noyau violemment colorés par la thionine tandis que les autres sont restés pâles. Ces éléments (Mastzellen) semblent des cellules en voie de dégénérescence.

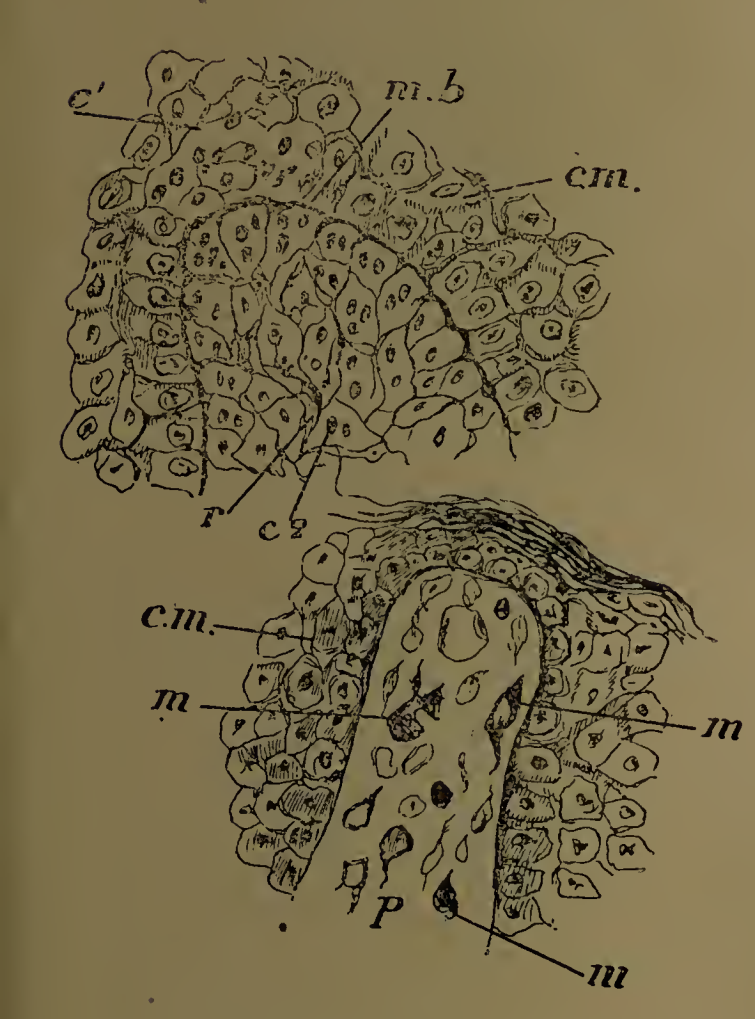

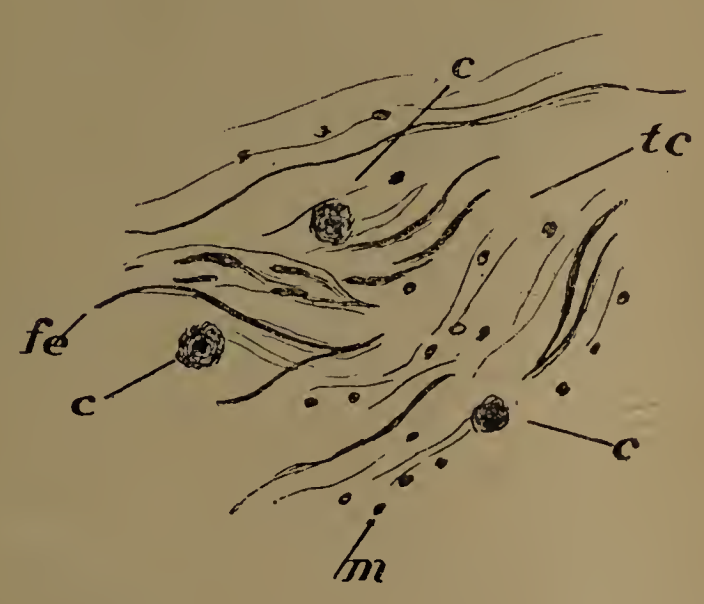

TABLE DES MATIÈRES

PAGES

PRÉAMBULE. 7
CHAPITRE I. — Erythèmes prémycosiques. 9
OBSERVATIONS. 27
CHAPITRE II. — Mycosis fongoïde vulgaire. 88
OBSERVATIONS. 91
CHAPITRE III. — Anatomie pathologique. Nature du mycosis. 105
CHAPITRE IV. — Discussion sur la nature lymphadénique du mycosis 123
CONCLUSIONS. 129
INDEX BIBLIOGRAPHIQUE 131

IMPRIMERIE DE LA FACULTÉ DE MÉDECINE
HENRI JOUVE
RUE RACINE, 15 — PARIS